

مقاله پژوهشی

بررسی تأثیر اتفون بر پارامترهای اسپرمی و توان باروری آزمایشگاهی در موش سوری نر بالغ

رامین جهانگیر فرد^۱، غلامرضا نجفی^۲، علی شالیزار جلالی^۳، عباس احمدی^۲، الهام زاده هاشم^۴

۱- گروه آناتومی و جنین‌شناسی مقایسه‌ای، دانشکده دامپزشکی، دانشگاه ارومیه، ارومیه، ایران

۲- گروه علوم تشریحی، دانشکده دامپزشکی، دانشگاه ارومیه، ارومیه، ایران

۳- گروه بافت‌شناسی مقایسه‌ای، دانشکده دامپزشکی، دانشگاه ارومیه، ارومیه، ایران

۴- گروه سم‌شناسی، دانشکده دامپزشکی، دانشگاه ارومیه، ارومیه، ایران

تاریخ پذیرش مقاله: ۱۳۹۹/۰۴/۲۶

تاریخ دریافت مقاله: ۱۳۹۹/۰۲/۰۲

چکیده

زمینه و هدف: اتفون یکی از مهم‌ترین سموم ارگانوفسفره است که بر روی دستگاه تولیدمثل اثر سوء داشته و اختلالاتی را در رابطه با کیفیت مایع منی و کاهش قدرت باروری ایجاد می‌کند. هدف از این مطالعه بررسی تأثیر اتفون بر پارامترهای اسپرمی، خصوصیات و توان باروری آزمایشگاهی در موش سوری است. **مواد و روش‌ها:** در این مطالعه تجربی، ۹۰ موش نر بالغ به ۶ گروه کنترل و آزمایشی تقسیم‌بندی شدند. گروه‌های آزمایشی اتفون را با دوزهای پایین، متوسط و بالا و همچنین گروه کنترل مثبت داروی نئوستیگمین بروماید (۰/۱ میلی‌گرم بر کیلوگرم) دریافت کردند. پس از تیمار، حیوانات به روش جابجایی مهره‌های گردنی آسان کشی شدند و نمونه‌های اسپرم از دم اپیدیدیم برای ارزیابی پارامترهای اسپرمی و لقاح داخل آزمایشگاهی جمع‌آوری شدند. سطح $p < 0.05$ معنی‌دار در نظر گرفته شد.

نتایج: کاهش در تحرک و قدرت زنده‌مانی اسپرم بین گروه‌های آزمایشی نسبت به گروه کنترل دیده شد. بر این اساس اتفون می‌تواند آسیب به DNA و عدم بلوغ هسته‌ای را به میزان قابل توجهی افزایش دهد. نتایج لقاح داخل آزمایشگاهی نشان داد اتفون به‌طور قابل‌ملاحظه‌ای باعث کاهش کیفیت جنین و مراحل رشد جنینی در مقایسه با گروه کنترل شد. همچنین درصد جنین‌های متوقف‌شده در گروه‌های آزمایشی نسبت به گروه کنترل به‌طور معنی‌داری افزایش یافت ($p < 0.05$).

نتیجه‌گیری: نتایج حاضر نشان داد که استرس اکسیداتیو ناشی از اتفون باعث آسیب به DNA اسپرم می‌شود و به دنبال آن کیفیت اسپرم و توان باروری آزمایشگاهی را در حالت وابسته به دوز کاهش می‌دهد.

کلمات کلیدی: اتفون، لقاح داخل آزمایشگاهی، رشد جنینی، اسپرم، موش

مقدمه

امروزه از مواد شیمیایی گوناگونی برای زود رسیدن گیاهان و میوه‌ها استفاده می‌شود. از جمله این موارد می‌توان به گاز اتیلن، اتان، کلسیم کاربید و اتفون اشاره کرد. استفاده بیش‌ازاندازه از این مواد شیمیایی مطمئناً با بسیاری از خطرات سلامتی همراه خواهد بود. سازمان حفاظت محیط‌زیست ایالات‌متحده در سال ۱۹۹۸ اظهار داشت که تنظیم‌کننده‌های رشد گیاه باید در زمان و مقادیر مناسب طبق دستورالعمل شرکت سازنده در صورت لزوم استفاده شوند. امروزه استفاده شونده (۱). اتفون یکی از گسترده‌ترین آن‌ها است. از تنظیم‌کننده‌های رشد گیاه به دلیل طیف گسترده فعالیت آن‌ها استفاده شده است. این هورمون به‌عنوان یک محرک رشد گیاهی کاربرد دارد و باعث تقویت گلدهی در گیاهان می‌شود (۲-۳). در هند مصرف هورمون اتفون برای تسریع رسیدن موز پس از برداشت محصول بسیار گسترده است (۴). برخلاف چهار کلاس دیگر هورمون‌های گیاهی، اتیلن به شکل گاز در دمای اتاق است و به‌راحتی از طریق هوا از یک گیاه به گیاه دیگر منتشر می‌شود. هورمون اتفون هنگامی که به‌صورت خوراکی در موش‌ها تجویز شود باعث ایجاد گاستروانتریت، بیماری‌های تنفسی و هیپاتیت

استفاده شونده (۱). اتفون یکی از گسترده‌ترین آن‌ها است. از تنظیم‌کننده‌های رشد گیاه به دلیل طیف گسترده فعالیت آن‌ها استفاده شده است. این هورمون به‌عنوان یک محرک رشد گیاهی کاربرد دارد و باعث تقویت گلدهی در گیاهان می‌شود (۲-۳). در هند مصرف هورمون اتفون برای تسریع رسیدن موز پس از برداشت محصول بسیار گسترده است (۴). برخلاف چهار کلاس دیگر هورمون‌های گیاهی، اتیلن به شکل گاز در دمای اتاق است و به‌راحتی از طریق هوا از یک گیاه به گیاه دیگر منتشر می‌شود. هورمون اتفون هنگامی که به‌صورت خوراکی در موش‌ها تجویز شود باعث ایجاد گاستروانتریت، بیماری‌های تنفسی و هیپاتیت

*نویسنده مسئول: غلامرضا نجفی، گروه علوم تشریحی، دانشکده دامپزشکی، دانشگاه ارومیه، ارومیه، ایران
Email: G.najafi2006@yahoo.com
https://orcid.org/0000-0002-1085-6043



ممکن است میزان ROS موجود در مایع فولیکولی به‌عنوان شاخصی جهت پیشگویی میزان موفقیت لقاح داخل آزمایشگاهی به‌کاربرده شود (۲۰). همچنین استرس اکسیداتیو دارای اثرات تخریبی بر روی رشد و نمو جنین است، ROS ممکن است از متابولیسم جنین یا از محیط پیرامون ناشی از ROS، باعث تغییر بیشتر مولکول‌های سلول و متعاقب آن باعث القاء توقف و یا کندی در تکامل اولیه جنین شود (۲۱). نشان داده‌شده است که بالا بردن غلظت ROS در محیط کشت در روز اول در هر دو تکنیک لقاح خارج رحمی (IVF) و تزریق داخل سیتوپلاسمی اسپرم (ICSI) می‌تواند با کاهش میزان باروری مرتبط باشد (۲۲). Yoneda و همکاران نشان دادند که با کاهش اثرات غلظت اکسیژن و H_2O_2 در محیط کشت می‌تواند اثرات بهبودی بر روی کیفیت جنین در مرحله بلاستوسیست داشته باشد (۲۳). گزارش شده است که داروی نئوستیگمین باعث مهار شدن آنزیم استیل کولین استراز می‌شود و تمام اثراتی که از یک آنتی استیل کولین استراز انتظار می‌رود ایجاد می‌کند (۲۴). همچنین نشان دادند که داروی نئوستیگمین در غده فوق کلیه باعث آزادسازی کاتکول آمین‌ها می‌شود که این امر در محل التهاب اثر ضدالتهابی ایجاد می‌کند (۲۵). تاکنون هیچ مطالعه‌ای مبنی بر اثرات هورمون اتفون بر روی پارامترهای اسپرمی و رشد جنین‌های حاصل از لقاح داخل آزمایشگاهی ارائه نگردیده است. لذا با توجه به تنش‌های استرس اکسیداتیو ناشی از اتفون بر روی کیفیت و کمیت تولید جنین‌های آزمایشگاهی، مطالعه اخیر به‌عنوان اولین مطالعه در این زمینه صورت گرفته است.

مواد و روش‌ها

در این مطالعه تجربی، تعداد ۹۰ سر موش سوری نر بالغ نژاد (NMRI) مورد آزمایش قرار گرفت. حیوانات مورد مطالعه از مرکز پرورش و نگهداری حیوانات آزمایشگاهی دانشکده دامپزشکی دانشگاه ارومیه تهیه و در قفس‌هایی از جنس پروپیلن به مدت ۳۵ روز نگهداری شدند و غذای مخصوص و استاندارد (پلت) و آب به‌طور آزاد در اختیار حیوانات قرار داده شد. موش‌ها قبل از شروع فرآیند کاری در شرایط استاندارد و رایج (۱۲ ساعت روشنایی، ۱۲ ساعت تاریکی) با توجه به سیکل نوری از ۷ صبح تا ۷ شب، دمای ۲۵ الی ۲۷ درجه سانتی‌گراد و رطوبت نسبی ۲۵ الی ۳۰ درصد) در شرایط کاملاً نرمال و طبیعی نگهداری شدند تا با محیط کاری آداپته و سازگار شوند. در حین انجام مراحل

نکروتیک می‌شود. اثرات تراژونیک در موش‌های صحرایی سبب ایجاد شبکه چین‌خورده چشم، میکروفتالیا و عدم وجود دم در حیوان شده است (۵). اثرات دیگر مشاهده‌شده در موش صحرایی عبارت است از افزایش قابل‌توجهی در تومور سلول‌های جزایر لانگرهانس پانکراس (۶)، کاهش pH ادرار و وزن تیروئید با افزایش کیست‌های مجرای تیروگلو سال، افزایش خارج رحمی غده پستانی، هایپرپلازی یا افزایش در رشد سلول‌های استرومایی تخمدان، افزایش وزن کلیه‌ها، گلومرولواسکلروزیس، نفریت، افزایش هایپرپلازی مجاری صفراوی، کلانژیوفیبروز کبدی (۷)، تیموس با اندازه کوچک و نکروز در معده (۸)، کلسیفیکاسیون مغزی، فیبروز قلب، لنفوسارکوم تیموس (۹) و گلومرولونفریت در کلیه‌ها منجر شده است. مشخص شده است که تحریک‌کننده‌های رشد گیاهی برای کلیه، مغز و کبد در موش‌های صحرایی مضر است (۱۰). این عوامل می‌توانند اثرات مستقیم و غیرمستقیم کولینرژیک بر روی انقباض عضلات روده داشته باشند (۱۱). همچنین علائم بالینی از نظر هیپوترمی یا کاهش دمای بدن، آتاکسی یا عدم حفظ تعادل، ترشح بزاق، ترمور یا لرزش بدن، تحریک شدید پوستی، دیسپنه یا تنگی مجرای دستگاه تنفس، آریتمی، شکاف پوستی، تورم بافتی و درمان التهاب فعال مزمن پوست گزارش شده است (۱۲). خونریزی در نخاع کمر، ضایعات کلیه (کلسیفیکاسیون و بازسازی لوله‌ها) و ضایعات خوش‌خیم پوستی با استفاده از دوز بالا مشاهده گردیده است (۱۳). در مطالعات اخیر بیان شده که دیواره‌های معده و قسمتی از روده کوچک به‌صورت نکروتیک وجود دارند. به‌علاوه در معده و روده باریک هایپرتروفی عضلات صاف گزارش شده است. مشخص شده است که هورمون اتفون باعث تغییراتی در جهش ژنی، تراژون و بیوشیمیایی می‌گردد و همچنین باعث افزایش ناهنجاری‌ها در ساختار کروموزومی موش‌ها می‌شود (۱۴). هورمون اتفون با مکانیسم‌های آنزیم استیل کولین استراز و همچنین با مهار فعالیت آنزیم بوتیریل کولین استراز در پلاسمای حیوانات از هیدرولیز استیل کولین‌ها ممانعت می‌کند و بدین ترتیب سبب تغییر در میزان سطوح پروتئین پلاسمای، غلظت‌های RNA و DNA نیز می‌گردند (۱۷-۱۵). گزارش شده است که اتفون سبب مشکلات فراوانی از جمله ناباروری مردان از طریق القاء استرس اکسیداتیو می‌گردد (۱۸). تولید بیش‌ازحد ROS در مایع منی به‌واسطه گلبول‌های سفید به همان اندازه که توسط اسپرم‌های غیرطبیعی تولید می‌شود، می‌تواند عامل ناباروری شود (۱۹).

بزرگ‌نمایی ۴۰۰ برابر (n تعداد اسپرم‌های شمارش شده و d عکس رقت سوسپانسیون حاوی اسپرم) محاسبه گردید (۲۷).

ب) تحرک اسپرم

برای بررسی میزان تحرک اسپرم، یک قطره از اسپرم‌های موجود در محیط کشت روی یک اسلاید میکروسکوپی چکانده شد. سپس روی هر کدام یک لامل قرار داده شد، در هر حیوان حداقل ۵ میدان دید میکروسکوپی با بزرگ‌نمایی ۴۰۰ برابر مطالعه گردید و درصد اسپرم‌های متحرک در تمامی گروه‌ها مشخص و ثبت شدند (۲۸).

پ) اسپرم‌های زنده

برای تعیین درصد اسپرم‌های زنده از رنگ‌آمیزی ائوزین-نیگروزین استفاده شد. ۲۰ میکرو لیتر از اسپرم موردنظر روی لامی تمیز با ۲۰ میکرو لیتر از محلول رنگی ائوزین مخلوط گشته و پس از گذشت ۲۰ تا ۳۰ ثانیه، ۲۰ میکرو لیتر محلول رنگی نیگروزین به آن اضافه گردید. پس از تهیه گسترش و خشک شدن، لام‌ها توسط میکروسکوپ نوری جهت تعیین درصد اسپرم‌های زنده و مرده بررسی شدند (۲۹).

ت) بلوغ اسپرم

برای ارزیابی بلوغ هسته‌ای اسپرم از رنگ‌آمیزی آنیلین بلو استفاده شد. اساس این آنالیز بر این اصل استوار است که در طی مرحله اسپرمیوژنز، پروتئین به جای هیستون در کروماتین هسته قرار می‌گیرد که این جایگزینی در تراکم و پایداری اسپرم بسیار بااهمیت است. در این رنگ‌آمیزی اسپرم‌های نابالغ به دلیل هیستون زیاد به رنگ آبی درآمده و اسپرم‌های بالغ از رنگ‌آمیزی کمتری برخوردار می‌باشند (۳۰).

ث) آسیب DNA اسپرم

برای بررسی کیفیت اسپرم از رنگ‌آمیزی آکریدین اورنج استفاده شد. این روش برای جداسازی DNA سالم و دو رشته‌ای از DNA دنا توره شده تک‌رشته‌ای مورد استفاده قرار گرفت. اسپرم‌ها با DNA سالم بعد از رنگ‌آمیزی در زیر میکروسکوپ فلورسنت به رنگ سبز دیده می‌شوند. درحالی‌که اسپرم‌ها با DNA آسیب‌دیده به رنگ نارنجی تا قرمز دیده می‌شوند. اسمیرها با استفاده از محلول کارنوی به مدت ۲ ساعت در هوای آزمایشگاه فیکس شدند. سپس اسمیرها توسط رنگ آکریدین اورنج تازه تهیه‌شده در بافر سیترات فسفات (۰/۱۹ گرم پودر آکریدین اورنج در ۱۰۰ میلی‌لیتر بافر سیترات فسفات) به مدت ۱۰ دقیقه

کاری، با در نظر گرفتن اصول و منشور اخلاقی کار با حیوانات آزمایشگاهی دانشکده دامپزشکی دانشگاه ارومیه رعایت گردید. گروه‌ها شامل: گروه ۱ (گروه کنترل منفی)؛ حیوانات این گروه به‌عنوان شاهد در نظر گرفته‌شده و هیچ ماده‌ای دریافت نکردند، گروه ۲ (کنترل شم)؛ در این گروه حیوانات سرم فیزیولوژی (حلال اتفون) را روزانه به‌صورت خوراکی دریافت کردند، گروه ۳ (گروه آزمایشی)؛ در این گروه حیوانات اتفون را با دوز ۱۲۰ میلی‌گرم به ازای هر کیلوگرم از وزن بدن روزانه به‌صورت خوراکی دریافت کردند. گروه ۴ (گروه آزمایشی)؛ در این گروه حیوانات اتفون را با دوز ۲۴۰ میلی‌گرم به ازای هر کیلوگرم از وزن بدن روزانه به‌صورت خوراکی دریافت کردند. گروه ۵ (گروه آزمایشی)؛ در این گروه حیوانات اتفون را با دوز ۴۸۰ میلی‌گرم به ازای هر کیلوگرم از وزن بدن روزانه به‌صورت خوراکی دریافت کردند (۱۶). گروه ۶ (گروه کنترل مثبت)؛ در این گروه حیوانات داروی نئوستیگمین بروماید را با دوز ۰/۱ میلی‌گرم به ازای هر کیلوگرم از وزن بدن به‌صورت خوراکی دریافت کردند (۲۶). حیوانات مورد مطالعه توزین شدند و با تزریق داخل صفاقی کتامین (۷۰ mg/kg) و زایلازین (۱۰ mg/kg) که در محلول استریل نرمال سالین ۰/۹ درصد رقیق شدند، بی‌هوش شدند. سپس با استفاده از جابجایی مهره‌های گردنی آسان کشتی شدند. بعد از کنار زدن پوست و عضلات ناحیه بطنی، دم اپیدیدیم با رعایت اصول استریل برداشته شد و بافت‌های همبندی اطراف جدا شدند، سپس دم اپیدیدیم برای خروج اسپرم‌ها به قطعات کوچک بریده شدند. نمونه‌های اخذشده در لوله فالكون‌های استریل حاوی یک میلی‌لیتر محیط کشت HTF حاوی ۴ میلی‌گرم آلبومین سرم گاوی (BSA) در انکوباتور ۵ درصد دی‌اکسید کربن با درجه حرارت ۳۷ درجه سانتی‌گراد به مدت ۶۰ دقیقه قرار گرفتند تا اسپرم‌ها آزادشده و وارد محیط کشت شوند. درنهایت سوسپانسیون حاوی اسپرم جهت بررسی پارامترهای اسپرمی با استفاده از محیط کشت به نسبت ۱ به ۲۰ رقیق شدند (۱۷).

الف) تعداد اسپرم

به‌منظور شمارش تعداد اسپرم‌ها از لام هموسیتومتر استفاده شد. ۱۰ میکرو لیتر از محلول رقیق‌شده اسپرم بر روی هموسیتومتر قرار داده و به مدت ۵ دقیقه بدون حرکت گذاشته شد تا تحرک اسپرم‌ها کاهش یابد. تعداد اسپرم‌ها در هر میلی‌لیتر با استفاده از فرمول $n \times 50000 \times d$ و توسط میکروسکوپ نوری با



تیپ ۱. در این دسته‌بندی جنین‌ها از منظر لیز شدگی، فراگمانته و نکروتیک بودن کامل بررسی گردیدند.

تیپ ۲. در این دسته‌بندی جنین‌ها از منظر لیز شدگی و فراگمانته شدن در تعدادی از بلاستومرها مطالعه شدند.

تیپ ۳. در این دسته‌بندی جنین‌هایی با تعداد معدودی بلاستومرهای لیز، فراگمانته و دارای وزیکول سیتوپلاسمیک مشاهده شدند.

مواد شیمیایی

در این مطالعه هورمون اتفون تجاری ۴۸٪ از شرکت سازنده واقع در استانبول ترکیه خریداری شد. همچنین داروی نئوستیگمین بروماید با درصد خلوص ۹۸٪ به شکل پودر از شرکت سیگما (Sigma-Aldrich, CAS Number: 114-80-7) تهیه شد. در تحقیق حاضر هر دو ماده فوق با نرمال سالین حل شدند و به حجم قابل قبولی رسانده شدند.

تجزیه و تحلیل آماری

داده‌ها با استفاده از نرم‌افزار SPSS نسخه ۲۲ و آزمون واریانس یک‌طرفه آنالیز شدند و همچنین جهت مقایسه میانگین‌ها، تعیین اختلاف میانگین‌ها و معنی‌دار بودن نتایج از تست تعقیبی توکی استفاده شد. سطح معنی‌داری، $p < 0.05$ در نظر گرفته شد. داده‌ها به صورت میانگین \pm انحراف معیار بیان شدند.

نتایج

الف) ارزیابی تعداد اسپرم

با توجه به نتایج حاصله تعداد اسپرم‌ها در تمامی گروه‌های دریافت‌کننده اتفون نسبت به گروه کنترل منفی کاهشی نشان داد. این کاهش بیشتر در گروهی بود که بیشترین دوز اتفون دریافت کرده بود. مابین گروه دوز بالا در مقایسه با گروه‌های دوز پایین و متوسط اختلاف معنی‌دار وجود داشت اما بین گروه‌های دوز پایین و متوسط در مقایسه با یکدیگر هیچ اختلاف معنی‌داری دیده نشد. هیچ اختلاف معنی‌داری مابین گروه‌های کنترل منفی و شم مشاهده نشد. همچنین کاهش معنی‌داری در گروه کنترل مثبت نسبت به گروه کنترل منفی وجود داشت (شکل ۱؛ $p < 0.05$).

ب) ارزیابی درصد تحرک اسپرم

میزان تحرک اسپرم‌ها در تمامی گروه‌های دریافت‌کننده اتفون نسبت به گروه کنترل کاهش نشان دادند. این کاهش بین گروه‌های کنترل، شم و دوز پایین معنی‌دار نبوده ولی بین گروه کنترل

رنگ‌آمیزی شده و در زیر میکروسکوپ فلورسنت مورد ارزیابی قرار گرفتند (۲۹).

ج) اخذ اووسیت از اویداکت

جهت به دست آوردن اووسیت به‌منظور بررسی درصد لقاح و کیفیت جنین‌های حاصل از لقاح آزمایشگاهی نیاز به تحریک تخمک‌گذاری در موش‌های ماده است. ابتدا به موش‌های کوچک آزمایشگاهی ماده بالغ ۱۰ واحد بین‌المللی (IU) هورمون گنادوتروپین مادیان آستن PMSG به‌صورت داخل صفاقی تزریق شد. پس از ۴۸ ساعت، هورمون گنادوتروپین جفت انسان HCG به میزان ۱۰ واحد بین‌المللی (IU) به‌صورت داخل صفاقی تزریق شد. ۱۰ الی ۱۲ ساعت بعد از تزریق HCG حیوانات با استفاده از کتامین و زایلازین تحت بیهوشی قرار گرفتند و سپس از طریق جابجایی مهره‌های گردنی آسان کشی شدند. سپس تخمک‌ها در داخل محیط کشت ۳۷ درجه سانتی‌گراد از اویداکت‌ها به روش شکافتن در زیر استریومیکروسکوپ صورت گرفت. تخمک‌ها پس از شستشو در داخل قطرات محیط کشت لقاح (HTF حاوی BSA) در زیر روغن معدنی گذاشته شدند. اسپرم‌های جداشده مربوط به تمامی گروه‌ها پس از طی روند ظرفیت‌یابی به‌طور مجزا به تعداد یک‌میلیون به ازای هر میلی‌لیتر محیط کشت اضافه گردیدند.

چ) لقاح و روند رشد جنین

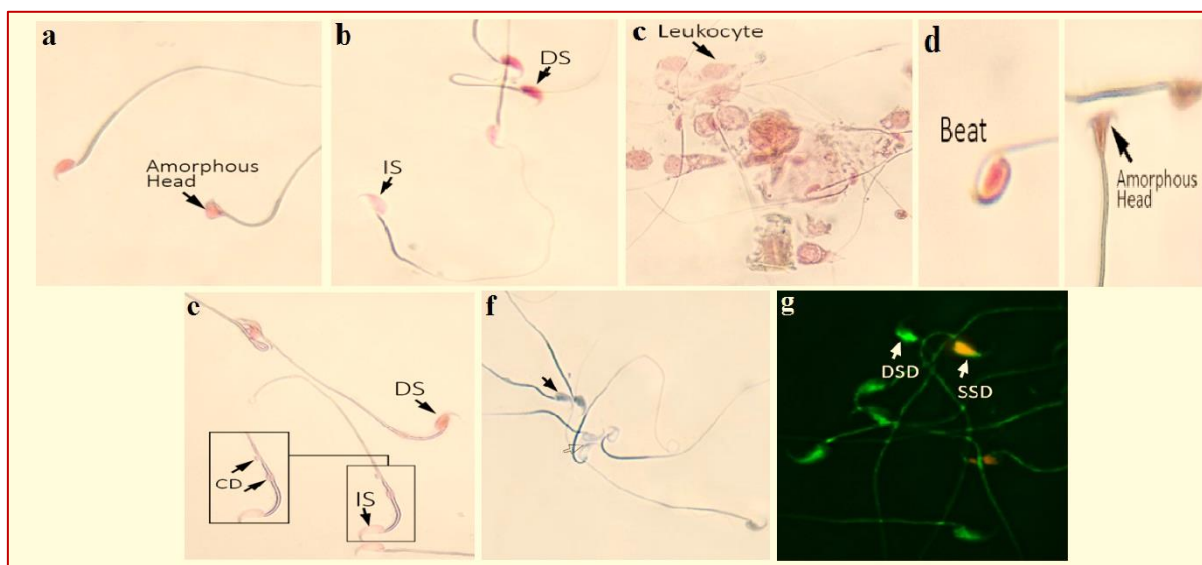
عمل لقاح حدود ۴ الی ۶ ساعت بعد از اضافه کردن اسپرم صورت گرفت. پس از این مدت زمان تعداد زایگوت‌های تشکیل‌شده در هر گروه بررسی شد و به‌صورت درصد لقاح در هر گروه بیان شد (۲۹). جهت ارزیابی میزان باروری آزمایشگاهی و روند رشد جنینی، بعد از لقاح مراحل رشد جنینی در زیر میکروسکوپ اینورت مورد ارزیابی قرار گرفت. بررسی میزان شکافتگی یا جنین‌های دوسلولی ۲۴ ساعت بعد از کشت صورت گرفته و جنین‌های موجود در هر گروه از نظر میزان فراگمانتاسیون و میزان طی مراحل رشد جنینی با توجه به پارامترهای مختلفی نظیر لیز شدن و وجود وزیکول‌های سیتوپلاسمی مقایسه شدند. همچنین جنین‌ها از لحاظ کیفیت و تعداد نیز مورد بررسی قرار گرفتند. در مطالعه حاضر میزان درصد لقاح، جنین‌های دو الی چهار سلولی، مرحله مورولا، میزان درصد بلاستوسیست، جنین‌های هچ شده و جنین‌های متوقف‌شده در مراحل مختلف تیپ I، II و III در هر گروه به‌صورت کاملاً مجزا مورد بررسی قرار گرفتند. مراحل مختلف کلاس‌بندی جنین‌های متوقف‌شده به شرح ذیل است:

متوسط و بالای اتفون معنی دار بود اما نسبت به گروه کنترل منفی و شم معنی دار نبود (شکل ۱؛ b).

ت) ارزیابی بلوغ هسته‌های اسپرم و درصد اسپرم‌های نابالغ

در تمامی گروه‌های آزمایشی درصد اسپرم‌های نابالغ در مقایسه با گروه کنترل منفی افزایشی را نشان دادند. بیشترین درصد اسپرم‌های نابالغ در گروهی که بیشترین دوز اتفون را دریافت کرده بود، مشاهده شد. مابین گروه‌های کنترل منفی و شم

منفی و گروه‌های دریافت‌کننده دوزهای متوسط و بالای اتفون معنی دار بود ($p < 0/05$). بیشترین کاهش در تحرک اسپرم‌ها در گروهی که بیشترین دوز هورمون اتفون را دریافت کرده بودند، دیده شد. همچنین هیچ اختلاف معنی‌داری بین گروه‌های دریافت‌کننده دوز متوسط و بالای اتفون دیده نشد. به‌علاوه افزایشی در میزان تحرک اسپرم در گروه کنترل مثبت نسبت به گروه‌های دوز متوسط و بالا وجود داشت. این افزایش در مقایسه با گروه کنترل منفی معنی دار نبود (شکل ۱).



شکل ۱- بررسی پارامترهای اسپرمی. (a) بررسی سر بی‌شکل اسپرم‌ها با رنگ‌آمیزی اتوزین - نگرزین. پیکان مشکی Amorphous head اسپرم را نشان می‌دهد (رنگ‌آمیزی اتوزین - نگرزین، بزرگ‌نمایی $\times 400$ ، میکروسکوپ نوری). (b) بررسی زنده‌مانی اسپرم‌ها با رنگ‌آمیزی اتوزین - نگرزین. اسپرم زنده (LS) و اسپرم مرده (DS) نشان داده شده است که اتوزین به درون سیتوپلاسم نفوذ کرده است (رنگ‌آمیزی اتوزین - نگرزین، بزرگ‌نمایی $\times 400$ ، میکروسکوپ نوری). (c) مشاهده لکوسیت‌های خونی در اطراف اسپرم‌ها با رنگ‌آمیزی اتوزین - نگرزین. پیکان مشکی محل قرار گرفتن گلبول‌های سفید خون را نشان می‌دهد (رنگ‌آمیزی اتوزین - نگرزین، بزرگ‌نمایی $\times 400$ ، میکروسکوپ نوری). (d، e) بررسی ناهنجاری‌های اسپرمی با رنگ‌آمیزی اتوزین - نگرزین. پیکان‌ها به ترتیب Beat و Amorphous head و سر اسپرم را نشان می‌دهند (رنگ‌آمیزی اتوزین - نگرزین، بزرگ‌نمایی $\times 400$ ، میکروسکوپ نوری). (f) رنگ‌آمیزی آنیلین بلو جهت بررسی هسته اسپرم‌های بالغ (MN) با سر فلش سیاه و نابالغ (IMN) با سر فلش سفید نشان داده شده است (رنگ‌آمیزی آنیلین بلو، بزرگ‌نمایی $\times 400$ ، میکروسکوپ نوری). (g) بررسی آسیب DNA تک‌رشته‌ای (SSD) و DNA دو رشته‌ای (DSD) اسپرم با رنگ‌آمیزی آکریدین اورنژ، بزرگ‌نمایی $\times 400$ ، میکروسکوپ فلورسنت).

اختلاف معنی‌داری وجود نداشت. درحالی‌که بین گروه شم و گروه‌های دریافت‌کننده هورمون اتفون اختلاف معنی‌داری وجود داشت ($p < 0/05$). همچنین مابین گروه‌های دوز پایین، متوسط و بالای اتفون و کنترل مثبت در مقایسه با یکدیگر هیچ اختلاف معنی‌داری دیده نشد (شکل ۱؛ f).

ث) درصد اسپرم‌ها با DNA آسیب‌دیده

افزایش درصد اسپرم‌هایی با DNA آسیب‌دیده در گروه‌های دریافت‌کننده اتفون و گروه کنترل مثبت نسبت به گروه‌های

پ) ارزیابی قابلیت زنده‌مانی اسپرم

نتایج مربوط گویای این مطلب است که کاهش در میزان زنده‌مانی اسپرم‌ها در گروه‌های آزمایشی نسبت به گروه کنترل منفی دیده شد. این کاهش در گروه دریافت‌کننده دوز متوسط و بالای اتفون در مقایسه با گروه کنترل منفی معنی‌دار بود. همچنین اختلاف معنی‌داری ($p < 0/05$) مابین گروه دوز پایین نسبت به گروه‌های دوز متوسط و بالا وجود داشت. به‌علاوه میزان زنده‌مانی اسپرم در گروه کنترل مثبت در مقایسه با گروه دوز

الف) درصد لقاح

در مورد درصد میزان زایگوت تنها اختلاف معنی‌دار بین گروه‌های کنترل منفی، شم و گروهی بود که بیشترین دوز مصرفی اتفون را دریافت کرده بود. بین گروه کنترل منفی و شم نیز هیچ‌گونه اختلاف معنی‌داری مشاهده نگردید. نتایج به‌دست‌آمده نشان داد که با افزایش دوز مصرفی اتفون با کاهش درصد میزان زایگوت رابطه مستقیم داشته به‌طوری‌که کمترین درصد زایگوت به بیشترین دوز اتفون اختصاص یافت (شکل ۲، جدول ۱).

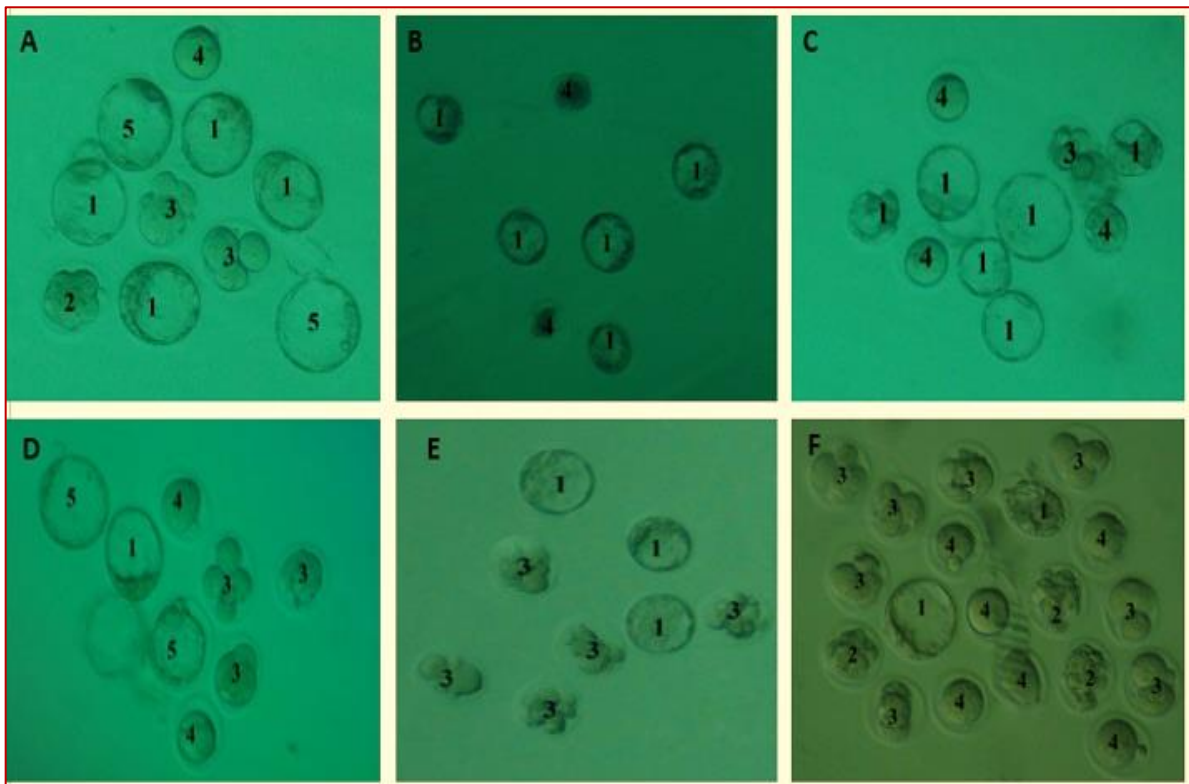
ب) جنین‌های دو الی چهار سلولی

در مورد درصد جنین‌های دوسلولی تنها اختلاف معنی‌دار بین گروه‌های کنترل منفی، شم و گروهی بود که بیشترین دوز مصرفی اتفون را دریافت کرده بود ($p < 0/05$). بین گروه کنترل منفی و شم نیز هیچ‌گونه اختلاف معنی‌داری دیده نشد. این کاهش در جنین‌های دوسلولی نیز وابسته به دوز بوده به‌طوری‌که با افزایش دوز مصرفی هورمون اتفون درصد جنین‌های دوسلولی هم کاهش یافت. در مورد درصد جنین‌های چهار سلولی در بین

کنترل منفی و شم مشاهده گردید. مابین گروه‌های کنترل منفی و شم هیچ اختلاف معنی‌داری دیده نشد. درحالی‌که در بین گروه‌های دریافت‌کننده نئوستیگمین بروماید و دوز پایین اتفون نسبت به گروه‌های دریافت‌کننده دوزهای متوسط و بالای اتفون اختلاف معنی‌داری وجود داشت ($p < 0/05$). در ضمن هیچ اختلاف معنی‌داری بین گروه‌های دریافت‌کننده دوز متوسط و بالای اتفون دیده نشد. این در حالی است که میزان اسپرم با DNA آسیب‌دیده در گروه دوز پایین نسبت به دوز متوسط و بالای اتفون معنی‌دار بود (شکل ۱؛ g).

نتایج لقاح داخل آزمایشگاهی

به‌طورکلی درصد زایگوت (لقاح)، جنین‌های دوسلولی، چهار سلولی، مرحله مورولا، مرحله بلاستوسیست، جنین‌های هج شده، جنین‌های متوقف‌شده و همچنین جنین‌های متوقف‌شده تیپ ۱، ۲ و ۳ کاهشی را در گروه‌های دریافت‌کننده هورمون اتفون نشان دادند. این کاهش وابسته به دوز بوده، به‌طوری‌که بیشترین کاهش در گروه‌های دریافت‌کننده دوزهای متوسط و بالای اتفون دیده شد (شکل ۲؛ a-f، جداول ۱، ۲ و ۳).



شکل ۲- جنین‌های حاصل از لقاح داخل آزمایشگاهی در گروه‌های مورد مطالعه (کنترل منفی A، کنترل شم B، کنترل مثبت C، دوز پایین اتفون D، دوز متوسط اتفون E، دوز بالای اتفون F). بلاستوسیست (۱)، مورولا (۲)، جنین‌های متوقف‌شده (۳)، اووسیت‌های بارور نشده (۴)، جنین‌های در حال هج شدن (۵). بزرگ‌نمایی ۲۰۰×

از آن است که درصد جنین‌های چهار سلولی نیز وابسته به دوز بوده به طوری که کمترین تعداد آن در بیشترین دوز مصرفی هورمون اتفون دیده شد (شکل ۲، جدول ۱).

گروه‌های کنترل منفی و شم هیچ‌گونه اختلاف معنی‌داری مشاهده نشد. این در حالی است که بین گروه‌های دریافت‌کننده اتفون با دوزهای پایین، متوسط، بالا و همچنین کنترل مثبت نسبت به گروه شم اختلاف معنی‌دار بود ($p < 0.05$). نتایج حاکی

جدول ۱- مقایسه میانگین اثرات اتفون بر درصد جنین‌های متوقف‌شده تیپ‌های ۱، ۲ و ۳ در گروه‌های مختلف

گروه ۱ (کنترل منفی)	گروه ۲ (کنترل شم)	گروه ۳ (دوز پایین)	گروه ۴ (دوز متوسط)	گروه ۵ (دوز بالا)	گروه ۶ (کنترل مثبت)
میزان لقاح (درصد)	۹۰/۷۸ ± ۱/۴۳ ^a	۹۰/۶۰ ± ۴/۰۰ ^a	۷۹/۱۵ ± ۶/۰۱ ^b	۷۰/۵۴ ± ۱/۳۰ ^c	۸۳/۷۷ ± ۳/۷۲ ^b
جنین‌های دوسلولی (درصد)	۸۸/۶۰ ± ۴/۵۲ ^a	۸۵/۹۴ ± ۶/۷۳ ^a	۸۳/۰۰ ± ۵/۷۹ ^b	۷۶/۷۵ ± ۵/۷۲ ^c	۸۲/۱۱ ± ۴/۲۳ ^b
جنین‌های چهار سلولی (درصد)	۸۱/۵۸ ± ۴/۴۰ ^a	۸۲/۰۱ ± ۵/۷۲ ^a	۷۴/۵۲ ± ۴/۵۷ ^b	۶۹/۵۹ ± ۵/۰۰ ^c	۶۶/۱۴ ± ۲/۴۶ ^{c,d}
					± ۶/۹۹ ^{b,e} ۷۲/۵۹

جدول ۲- مقایسه میانگین اثرات اتفون بر میزان مورولا، بلاستوسیست و جنین‌های هج شده در گروه‌های مختلف

گروه ۱ (کنترل منفی)	گروه ۲ (کنترل شم)	گروه ۳ (دوز پایین)	گروه ۴ (دوز متوسط)	گروه ۵ (دوز بالا)	گروه ۶ (کنترل مثبت)
مورولا (درصد)	۷۰/۷۹ ± ۴/۵۰ ^a	۷۳/۸۸ ± ۶/۱۷ ^a	۶۰/۶۹ ± ۶/۶۷ ^b	۵۴/۰۳ ± ۷/۶۴ ^c	۶۳/۰۴ ± ۱۰/۲۷ ^b
بلاستوسیست (درصد)	۴۸/۸۹ ± ۳/۳۳ ^a	۵۰/۰۷ ± ۵/۰۱ ^a	۴۱/۲۱ ± ۳/۶۱ ^b	۳۹/۰۹ ± ۷/۱۵ ^b	۴۲/۰۳ ± ۲/۲۶ ^b
جنین‌های هج شده (درصد)	۲۲/۶۲ ± ۲/۸۰ ^a	۱۹/۱۳ ± ۳/۱۷ ^a	۰ ± ۰	۰ ± ۰	۱۶/۲۷ ± ۶/۸۹ ^b

جدول ۳- مقایسه میانگین اثرات اتفون بر میزان لقاح و جنین‌های دوسلولی تا چهار سلولی در گروه‌های مختلف

گروه ۱ (کنترل منفی)	گروه ۲ (کنترل شم)	گروه ۳ (دوز پایین)	گروه ۴ (دوز متوسط)	گروه ۵ (دوز بالا)	گروه ۶ (کنترل مثبت)
درصد جنین‌های متوقف‌شده	۴۴/۷۹ ± ۲/۸۶ ^a	۴۱/۷۴ ± ۳/۲۶ ^a	۵۰/۳۵ ± ۲/۰۳ ^b	۴۸/۶۹ ± ۱۰/۷۷ ^b	۴۸/۷۷ ± ۲/۴۵ ^b
درصد جنین‌های متوقف‌شده تیپ ۱	۱۷/۶۲ ± ۴/۵۳ ^a	۲۰/۳۰ ± ۷/۰۹ ^a	۴۲/۲۳ ± ۱/۸۷ ^b	۵۵/۹۲ ± ۱۱/۴۹ ^c	۴۶/۲۲ ± ۶/۸۵ ^b
درصد جنین‌های متوقف‌شده تیپ ۲	۲۳/۱۱ ± ۵/۸۵ ^a	۲۱/۹۹ ± ۹/۷۲ ^a	۳۳/۵۶ ± ۷/۹۸ ^b	۲۱/۹۵ ± ۶/۳۱ ^a	۲۸/۸۵ ± ۶/۸۱ ^d
درصد جنین‌های متوقف‌شده تیپ ۳	۵۹/۲۶ ± ۵/۷۹ ^a	۵۷/۶۸ ± ۱۲/۱۷ ^a	۲۳/۱۸ ± ۷/۰۵ ^b	۲۲/۱۱ ± ۶/۹۰ ^b	۲۳/۰۶ ± ۴/۶۶ ^b

*حروف متفاوت^(a,b) نشان‌دهنده اختلاف معنی‌دار در هر ردیف مابین گروه‌های مختلف است (Mean±SD).



دریافت‌کننده هورمون اتفون گزارش شد. از نتایج به‌دست‌آمده می‌توان بیان کرد که درصد جنین‌های متوقف‌شده تیپ I در بین گروه‌های دریافت‌کننده نئوستیگمین بروماید و هورمون اتفون با دوز پایین هیچ‌گونه اختلاف معنی‌داری دیده نشد. درحالی‌که در بین گروه‌های آزمایشی هورمون اتفون نسبت به گروه کنترل منفی و شم اختلاف معنی‌دار چشمگیری داشتند. درصد جنین‌های متوقف‌شده تیپ II در بین گروه‌های کنترل منفی، شم و دریافت‌کننده هورمون اتفون با دوز متوسط و بالا اختلاف معنی‌دار مشاهده نشد. درحالی‌که بیشترین درصد جنین‌های متوقف‌شده تنها در گروه دریافت‌کننده هورمون اتفون با دوز پایین دیده شد؛ بنابراین می‌توان گفت افزایشی در بین گروه‌های دریافت‌کننده اتفون با دوز پایین و همچنین در گروه کنترل مثبت نسبت به گروه شم دیده شد. در مورد درصد جنین‌های متوقف‌شده تیپ III در بین گروه‌های کنترل منفی و شم هیچ‌گونه اختلاف معنی‌داری وجود نداشت. همچنین در بین گروه‌های دریافت‌کننده هورمون اتفون با دوزهای پایین، متوسط و کنترل مثبت نیز اختلاف معنی‌دار دیده نشد. درحالی‌که درصد جنین‌های متوقف‌شده تیپ III تنها در گروه دریافت‌کننده هورمون اتفون با دوز بالا نسبت به گروه کنترل منفی و شم اختلاف معنی‌دار بود ($p < 0.05$). از نتایج حاصله می‌توان بیان کرد که درصد جنین‌های متوقف‌شده تیپ III نیز کاملاً وابسته به دوز بوده به‌طوری‌که کمترین درصد آن در بیشترین دوز مصرفی هورمون اتفون گزارش گردید (شکل ۲، جدول ۳).

بحث و نتیجه‌گیری

در بررسی حاضر در گروه‌های دریافت‌کننده اتفون، درصد DNA صدمه‌دیده و درصد اسپرم‌های با هسته نابالغ به‌طور قابل‌توجهی افزایش پیدا نموده بود. همچنین کاهش در میزان درصد تحرک و قابلیت زنده‌مانی اسپرم وجود داشته است. نشان داده شده است که اتفون سبب مشکلات فراوانی از جمله ناباروری مردان از طریق القاء استرس اکسیداتیو و رادیکال‌های آزاد در بافت بیضه می‌گردد (۱۸). گونه‌های فعال اکسیژن (Reactive oxygen species) در سلول‌های زایای لوله‌های منی ساز تولید می‌شوند و به‌عنوان تنظیم‌کننده سطوح فیزیولوژیک ظرفیت اسپرم، واکنش آکروزومی و اتصال اسپرموسیت عمل می‌کنند (۳۱، ۳۲)؛ بنابراین گونه‌های فعال اکسیژن با تولید رادیکال‌های آزاد عملکرد سلول‌های نرمال و طبیعی لوله‌های منی ساز را دچار

پ) جنین‌های مرحله مورولا تا بلاستوسیست

همچنین نتایج حاصله از جنین‌های مرحله مورولا نشان داد که کاهش در گروه‌های دریافت‌کننده اتفون و کنترل مثبت در مقایسه با گروه کنترل منفی وجود داشت. درحالی‌که در بین گروه‌های کنترل منفی و شم هیچ‌گونه اختلاف معنی‌داری وجود نداشت. همچنین نتایج به‌دست‌آمده حاکی از آن هستند که میزان درصد مورولا در گروه دریافت‌کننده اتفون با دوز پایین نسبت به گروه دریافت‌کننده اتفون با دوز بالا اختلاف معنی‌داری مشاهده گردید. در مورد درصد بلاستوسیست در بین گروه‌های کنترل منفی و شم هیچ‌گونه اختلاف معنی‌داری دیده نشد. ولی با افزایش دوز مصرفی هورمون اتفون درصد بلاستوسیست‌ها نیز افزایش داشتند. بیشترین میزان بلاستوسیست در بیشترین دوز مصرفی اتفون دیده شد. همچنین درصد بلاستوسیست‌ها در بین گروه‌های دریافت‌کننده نئوستیگمین بروماید و هورمون اتفون با دوزهای متوسط و بالا اختلاف معنی‌داری دیده نشد. ولی در بین گروه‌های دریافت‌کننده نئوستیگمین بروماید و کنترل شم اختلاف معنی‌دار بود (شکل ۲، جدول ۲، $p < 0.05$).

ت) جنین‌های هچ شده

در مورد درصد جنین‌های هچ شده در بین گروه‌های کنترل منفی و شم هیچ‌گونه اختلاف معنی‌داری مشاهده نشد. همچنین در گروه دریافت‌کننده نئوستیگمین بروماید نتایج حاصله اختلاف معنی‌داری نسبت به گروه شم نداشت. درحالی‌که درصد جنین‌های هچ شده در گروه‌های دریافت‌کننده اتفون شامل دوزهای پایین، متوسط و بالا مساوی با صفر بود (شکل ۲، جدول ۲).

ث) ارزیابی جنین‌های متوقف‌شده

همچنین درصد جنین‌های متوقف‌شده (Arrested embryos) در بین گروه‌های کنترل منفی و شم اختلاف معنی‌داری دیده نشد. درحالی‌که در بین گروه‌های دریافت‌کننده هورمون اتفون و کنترل مثبت نسبت به گروه کنترل منفی و شم اختلاف معنی‌دار بود ($p < 0.05$)؛ بنابراین از نتایج به‌دست‌آمده می‌توان گفت که درصد جنین‌های متوقف‌شده وابسته به دوز بوده و بیشترین Arrest نیز مربوط به دوز بالای هورمون اتفون مشاهده شد. در مورد درصد جنین‌های متوقف‌شده تیپ I در بین گروه‌های کنترل منفی و شم اختلاف معنی‌داری دیده نشد. درصد جنین‌های متوقف‌شده تیپ I کاملاً وابسته به دوز بوده و با افزایش دوز مصرفی هورمون اتفون ارتباط مستقیم دارد. بیشترین درصد جنین‌های متوقف‌شده در مطالعه حاضر مربوط به بیشترین دوز

همکاران در سال ۲۰۱۳ بیان داشتند که استفاده از اسید جیبرلیک در روزهای ۳۰ و ۴۵ بعد از تیمار باعث کاهش تعداد اسپرم‌ها، درصد لقاح، جنین‌های دوسلولی و بلاستوسیست و افزایش اسپرم‌های نابالغ می‌گردند. نتایج مطالعه اخیر حاکی از آن است که علت اصلی میزان کاهش در پارامترهای مختلف اسپرم‌ها و جنین‌ها احتمالاً در اثر آسیب شدید کروماتین هسته اسپرم و به دنبال آن افزایش اسپرم‌هایی با DNA آسیب‌دیده - باشد (۴۰). نتایج مطالعه حاضر نیز همسو با مطالعه قبلی نشان داد که کاهش در شمارش و تحرک اسپرم‌ها و افزایشی در اسپرم‌های نابالغ و کروماتین هسته اسپرم وجود داشت. این کاهش و افزایش پارامترهای اسپرمی را می‌توان به تولید بیش‌ازحد رادیکال‌های سمی ناشی از اتفون ارتباط داد. به‌علاوه منطبق با مطالعات صورت گرفته کاهش قابل‌توجهی در میزان درصد لقاح، جنین‌های دوسلولی، جنین‌های چهار سلولی، مورولا، مرحله بلاستوسیست، جنین‌های هج شده و افزایش چشمگیری در میزان جنین‌های متوقف‌شده در مراحل مختلف تیپ ۱، ۲ و ۳ شده است. با توجه به نتایج حاضر چنین می‌توان نتیجه‌گیری کرد که کاهش و افزایش در پارامترهای لقاح داخل آزمایشگاهی احتمالاً به علت اثرات مستقیم استرس اکسیداتیو بر روی سلول‌های اسپرمی باشد. علاوه بر این سیستم استرس اکسیداتیو تولیدشده متعاقب مصرف اتفون بیانگر اثرات تخریبی آن است. بیشتر ناهنجاری‌های اسپرمی در اثر تولید رادیکال‌های آزاد به‌وسیله اختلال در سلول‌های جنینی، نقص در فعالیت ATP و تغییرات میتوکندریایی است (۳۴). مطالعات پیشین نشان دادند که استرس اکسیداتیو می‌تواند رشته‌های DNA را درگیر کرده و سبب بروز شکست در آن‌ها گردد. تجویز طولانی‌مدت اتفون به‌طور معنی‌داری میزان شکستگی رشته‌های DNA اسپرم را در گروه‌های تحت تیمار افزایش می‌دهد. همچنین کاهش فرآیند شکستگی جنینی در ارتباط با اختلال ساختاری کروماتین می‌گردد که مشخص‌کننده اهمیت ارتباط بین پتانسیل رشد جنینی و آسیب کروماتین هسته سلول است که در کل باعث کاهش رشد جنین‌های دوسلولی و سایر مراحل تقسیمات جنینی می‌شود (۴۱). در این مطالعه نیز همسو با مطالعات مرور شده استرس اکسیداتیو و رادیکال‌های آزاد ناشی از تجویز اتفون باعث افزایش شکسته شدن رشته‌های DNA شده است. به‌طور کلی چنین می‌توان نتیجه گرفت که کاهش معنی‌دار میزان درصد لقاح، درصد جنین‌های دوسلولی تا چهار سلولی، درصد مورولا تا

اختلال و سبب آسیب به آن‌ها می‌گردد. بر اساس گزارش‌های قبلی پلاسما مایع منی حاوی یکسری آنتی‌اکسیدان است که قادر است مقدار زیادی از گونه‌های فعال اکسیژن را غیرفعال کند و در حد میزان فیزیولوژیک بدن حفظ کند (۳۳). استرس اکسیداتیو در اسپرم باعث ایجاد آسیب‌دیدگی DNA، تغییر عملکرد غشاء، اختلال در حرکت و اتصال اسپرم به تخمک و همچنین باعث کاهش در ظرفیت‌یابی، واکنش‌های آکروزومی و لقاح می‌گردد (۳۴). نتایج مطالعه حاضر مطابق با مطالعات مرور شده است. مکانیسم حذف سیتوپلاسم اضافی اسپرم در پی اختلال در سلول‌های سرتولی و به دنبال آن اختلال در سیکل اسپرمیونز دچار نقص شده که در این حالت اسپرم‌ها دارای سیتوپلاسم اضافی بوده و از نظر مورفولوژی نابالغ هستند (۳۵). گزارش‌ها نشان می‌دهد که تولید ROS باعث ایجاد اسپرم‌های با مورفولوژی غیرطبیعی می‌شود. علاوه بر این میزان تولید ROS ارتباط مستقیمی با میزان تولید اسپرم‌های غیرطبیعی و نابالغ گزارش شده است (۳۶). بابازاده و همکاران در سال ۲۰۱۷ نشان دادند که استفاده از کلرپیریفوس در موش سوری و رت باعث ایجاد سمیت در اسپرم‌های اپیدیدی و سیستم تولیدمثلی می‌گردد (۳۷). همچنین بررسی‌های انجام‌شده نشان دادند که اتفون با دوزهای بالا بر روی سلول‌های سرتولی و لیدیگ به‌واسطه تولید رادیکال‌های آزاد در بیضه و به دنبال آن سلول‌های اسپرمی می‌شوند؛ بنابراین می‌توان گفت که کاهش عملکرد سلول‌های لیدیگ در بافت بینابینی بیضه سبب کاهش در ترشح میزان هورمون تستوسترون نیز می‌گردد. در یک بررسی صورت گرفته گزارش شده است که متعاقب مصرف اتفون کاهش در میزان شمارش تعداد اسپرم، درصد تحرک و قابلیت زنده‌مانی اسپرم دیده شده است در حالی که درصد ناهنجاری‌های اسپرمی افزایش داشته است (۳۸). نتایج تحقیق حاضر با مطالعات صورت گرفته مطابقت دارد. همچنین به‌طور کلی بیان شده است که استفاده از هورمون اتفون با دوز بالا می‌تواند سیکل اسپرماتوژنز را در بافت بیضه مهار کند. گزارش‌ها حاکی از آن است که هورمون اتفون با اثر مستقیم بر روی سلول‌های سرتولی باعث ایجاد بی‌نظمی و همچنین آتروفی یا از بین بردن سلول‌های اپیتلیال می‌گردد (۳۹). بر اساس گزارش‌های قبلی استفاده از کلرپیریفوس به‌عنوان ارگانوفسفره افزایشی در میزان مرگ‌ومیر اسپرم و آسیب به DNA اسپرم و کاهش قابل‌توجهی در میزان قابلیت زنده‌مانی اسپرم داشته است (۳۸). در راستای همین مطالعه، حسین چی و

این تحقیق چنین می‌توان نتیجه‌گیری کرد که مصرف هورمون اتفون به‌ویژه در دوزهای بالا باعث ایجاد اختلالات و ناهنجاری‌های اسپرمی از جمله کاهش تحرک اسپرم، قابلیت زنده‌مانی اسپرم و افزایش آسیب به DNA اسپرم و عدم بلوغ هسته‌ای اسپرم می‌گردد. همچنین اتفون با توقف رشد جنینی در مراحل مختلف تکاملی و با افزایش بلاستوسیسست‌های نامطلوب منجر به کاهش درصد موفقیت لقاح داخل آزمایشگاهی می‌شود.

تشکر و قدردانی

تحقیق حاضر بخشی از رساله دکتری تخصصی رشته دامپزشکی گرایش آناتومی و جنین‌شناسی مصوب دانشکده دامپزشکی دانشگاه ارومیه است. این مطالعه با حمایت دانشگاه ارومیه (کد اخلاق: آد/IR-UU-AEC-3/1086) انجام پذیرفت. لذا از تمام کسانی که ما را در انجام این مطالعه یاری نمودند، کمال تشکر و قدردانی را داریم.

تعارض منافع

هیچ‌گونه تضاری بین نویسندگان این مقاله جهت به چاپ رسیدن در مجله علوم پزشکی فسا وجود ندارد.

References

1. Kocaman A Y, Kılıç E. Evaluation of the genotoxicity of commercial formulations of ethephon and ethephon+cyclanilide on *Allium cepa* L. root meristematic cells. *Caryologia*. 2017; 70(3):229-237.
2. Moore TC. *Biochemistry and physiology of plant hormones*. 2nd ed. New York: Springer Science & Business Media; 2012. P.1-308.
3. Abeles FB, Morgan PW, Saltveit Jr ME. *Ethylene in plant biology*. 2nd ed. Academic press; 2012. P.1-297.
4. Sainte-Beuve J. *Biotechnology and rubber tree: Proceedings of IRRDB symposium 2001*; Sep 25-28, 2001; Montpellier, France: Open Repository of CIRAD Publications; 2001. P. 25-28.

بلاستوسیسست، درصد جنین‌های هچ شده و همچنین درصد جنین‌های متوقف‌شده تیپ ۳ و در کل باعث کاهش توانایی باروری در حیوانات تحت تیمار در گروه آزمایشی با هورمون اتفون با دوزهای مختلف نسبت به گروه شاهد گردید. در مطالعه حاضر کاهش توان باروری، توقف رشد جنینی و مرگ سلولی احتمالاً به دلیل تولید رادیکال‌های آزاد یا متابولیت‌های سمی اتفون در سلول باشد. ROS باعث ایجاد پراکسیداسیون لیپیدی می‌شود که ماحصل آن نفوذ گونه‌های فعال اکسیژن به اسیدهای چرب غیراشباع در غشاء سلول می‌گردد. اسپرم‌ها همواره در معرض آسیب ناشی از استرس اکسیداتیو قرار دارند زیرا غشاء پلاسمایی آن‌ها دارای اسیدهای چرب غیراشباع بوده و در سیتوپلاسم اسپرم‌ها نیز یکسری آنزیم‌های کنترل‌کننده وجود دارند؛ بنابراین بررسی‌های انجام‌شده نشان داده‌اند که استفاده از هورمون اتفون سبب ایجاد آسیب‌های اکسیداتیو به‌واسطه تولید پراکسید هیدروژن اتفاق می‌افتد. بر اساس مطالعات قبلی اسپرم برای ظرفیت یابی، واکنش آکروزومی، اتصال به پرده شفاف اووسیت و نفوذ به داخل تخمک نیازمند مقدار قابل قبولی از گونه‌های فعال اکسیژن است (۴۲). پس می‌توان کاهش معنی‌دار درصد باروری در گروه‌های دریافت‌کننده اتفون در مقایسه با گروه کنترل را به نقش ROS تولیدشده به‌واسطه این هورمون نسبت داد. از نتایج

5. Rodwell DE, Spencer AG, Allen S. *Teratology study in rats: IRDC No. 369-042*. Prepared by International Research and Development Corp. 1980; 264-267.
6. Ferrell J. 104-week chronic administration of ethrel in male and female rats. *Final Pathology Report: Project No; 747: 141-263*.
7. Van Miller J. *Lifetime dietary combined chronic toxicity and oncogenicity study with ethephon in albino rats: Laboratory Project ID: 51-501*. prepared by Union Carbide. Bushy Run Research Centre, for Rhone Poulenc. 1989; 24-27.
8. Henwood S. *Teratology study with ethephon technical-base 250 in rats: Project ID HLA 6224-125*. Prepared by Hazleton Laboratories America. Inc, 1989; 286.

9. Klonne D. Supplemental Historical Control Data Requested for the lifetime dietary Oncogenicity study with ethephon in Albino Mice: Bushy Run Research Center prepared by Rhone Poulenc Ag Co. 1994; 17.
10. Yazar S, Baydan E. The subchronic toxic effects of plant growth promoters in mice. University of Ankara, Faculty of Veterinary Medicine, 2008; 55(1): 17-21.
11. Çetinkaya M, Baydan E. Investigation of in vitro effects of ethephon and chlorpyrifos, either alone or in combination, on rat intestinal muscle contraction. *Interdisciplinary toxicology*. 2010; 3(1): 35-39.
12. Bhadoria P, Nagar M, Bahrioke V, Bhadoria A. Effect of ethephon on the liver in albino rats: A histomorphometric study. *Biomedical journal*. 2015; 38(5): 421-427.
13. Weatherholtz W. Two-year dietary study in dogs: Ethrel addendum to final project No. 141-260. Prepared by Hazleton Laboratories America. Inc, 1984; 5.
14. El Raouf AA, Girgis SM. Mutagenic, teratogenic and biochemical effects of ethephon on pregnant mice and their fetuses. *Glob Veterinary*. 2011; 6: 251-257.
15. Altuntaş H, Duman E, Şanal-Demirci SN, Ergin E. Toxicological and physiological effects of ethephon on the model organism, *Galleria mellonella* L. 1758 (Lepidoptera: Pyralidae). *Turkish Journal of Entomology*. 2016; 40(4): 413-423.
16. Nada HA, AL-Twaty, Saleha YM Alakilli. Genotoxic effect of an organophosphorus pesticide "Ethephon" on Somatic and Germ cells of male mice. *Biosciences, Biotechnology Research Asia*. 2008; 5(1): 1-8.
17. Anand P, Thomas SG, Kunnumakkara AB, Sundaram C, Harikumar KB, Sung B. Biological activities of curcumin and its analogues made by man and mother. *Biochemical Pharmacology*. 2008; 76(11): 1590-1611.
18. Dutta U. Evaluation of ethephon induced oxidative stress to gonadal disorder and its amelioration by ethanolic extract of shoot of *Bambusa balcooa* Roxb. in Albino rat. *Toxicology Letters*. 2015; 238(2): 269-270.
19. Sharma RK, Agarwal A. Role of reactive oxygen species in male infertility. *Urology*. 1996; 48(6): 835-850.
20. Agarwal A, Saleh RA, Bedaiwy MA. Role of reactive oxygen species in the pathophysiology of human reproduction. *Fertility & Sterility*. 2003; 79(4): 829-843.
21. Nasr-Esfahani M, Winston N, Johnson M. Effects of glucose, glutamine, ethylenediaminetetraacetic acid and oxygen tension on the concentration of reactive oxygen species and on development of the mouse preimplantation embryo in vitro. *Journal of Reproduction & Fertility*. 1992; 96(1): 219-231.
22. Bedaiwy MA, Falcone T, Mohamed MS, Aleem AA, Sharma RK, Worley SE, et al. Differential growth of human embryos in vitro: role of reactive oxygen species. *Fertility & Sterility*. 2004; 82(3): 593-600.
23. Yoneda A, Suzuki K, Mori T, Ueda J, Watanabe T. Effects of delipidation and oxygen concentration on in vitro development of porcine embryos. *Journal of Reproduction & Development*. 2004; 50(3): 287-295.
24. Hobbiger F. The mechanism of anticurare action of certain neostigmine analogues. *British Journal of Pharmacology*. 1952; 7(2): 223-236.
25. Sallam A, Mira A, Ashour A, Shimizu K. Acetylcholine esterase inhibitors and melanin synthesis inhibitors from *Salvia officinalis*, *Phytomedicine*. 2016; 23(10): 1005-1011.
26. Akinci SB, Ulu N, Yondem OZ, Firat P, Guc MO, Kanbak M, et al. Effect of neostigmine on organ injury in murine endotoxemia: missing facts about the cholinergic anti inflammatory pathway. *World journal of surgery*. 2005; 29(11): 1483-1489.
27. Zambrano E, Rodriguez-Gonzalez GL, Guzman C, Garcia-Becerra R, Boeck L, Menjivar M, et al. A maternal low Protein diet during Pregnancy and lactation in the rat impairs male reproductive development. *Journal of Physiology*. 2005; 563(1): 275-284.
28. Mohamad GF, Faghani M, Fallah Karkan M. The protective effect of melatonin on sperm parameters, Epididymis and Seminal vesicle morphology in Adult mouse treated with Busulfan. *Journal of Iranian Anatomical Sciences*. 2010; 8(30): 25-36. [In Persian]
29. Menkveld R, Wong WY, Lombard CJ, Wetzels AM, Thomas CM, Merkus HM, et al. Semen parameters, including WHO and strict criteria morphology, in a fertile and subfertile population: an effort towards standardization of in-vivo thresholds. *Human Reproduction*. 2001; 16(6): 1165-1171.
30. Nasr-Esfahani MH, Razavi S, Mardani M. Relation between different human sperm nuclear maturity tests and in vitro fertilization. *Journal of Assisted Reproduction and Genetics*. 2001; 18(4): 221-227. [In Persian]



31. Agarwal A, Saleh RA. Role of oxidants in male infertility: rationale, significance, and treatment. *Urologic Clinics of North America*. 2002; 29(4): 817-828.
32. Agarwal A, Saleh RA, Bedaiwy MA. Role of reactive oxygen species in the pathophysiology of human reproduction. *Fertility and sterility*. 2003; 79(4): 829-843.
33. Agarwal A, Sekhon LH. The role of antioxidant therapy in the treatment of male infertility. *Human fertility*. 2010; 13(4): 217-225.
34. Vernet P, Fulton N, Wallace C, Aitken RJ. Analysis of reactive oxygen species generating systems in rat epididymal spermatozoa. *Biology of reproduction*. 2001; 65(4): 1102-1113.
35. Suzuki N, Sofikitis N. Protective effects of antioxidants on testicular functions of varicocele rats. *Yonago Acta medica*. 1999; 42(7): 87-94.
36. Venkatesh S, Gurdeep Singh M, Prasad Gupta N, Kumar R, Deecaraman M, Dada R. Correlation of sperm morphology and oxidative stress in infertile men. *International Journal of Reproductive BioMedicine*. 2009; 7(1): 29-34.
37. Babazadeh M, Najafi G. Effect of chlorpyrifos on sperm characteristics and testicular tissue changes in adult male rats. *Journal of Veterinary Research Forum*. 2017; 8(4): 319-326. [In Persian]
38. Abd Eldaim MA, Tousson E, El Sayed IE, Awd WM. Ameliorative effects of *Saussurea lappa* root aqueous extract against Ethephon-induced reproductive toxicity in male rats. *Journal of Environmental toxicology*. 2019; 34(2): 150-159.
39. Attia SM. Dominant lethal mutations of topoisomerase II inhibitors etoposide and merbarone in male mice: a mechanistic study. *Archives of toxicology*. 2012; 86(5): 725-731.
40. Hosseini M, Soltananejad F, Najafi G, Roshangar L. Effect of gibberellic acid on the quality of sperm and in vitro fertilization outcome in adult male rats. *Journal of Veterinary Research Forum*. 2013; 4(4): 259-264. [In Persian]
41. D'occhio MJ, Hengstberger KJ, Johnston SD. Biology of sperm chromatin structure and relationship to male fertility and embryonic survival. *Animal reproduction science*. 2007; 101(1-2): 1-7.
42. Shoukir Y, Chardonens D, Campana A, Sakkas D. Blastocyst development from supernumerary embryos after intracytoplasmic sperm injection: a paternal influence? *Human Reproduction (Oxford, England)*. 1998; 13(6): 1632-1637.



Original Article

Investigating the Effect of Ethephon on Sperm Parameters and in Vitro Fertilizing Potential in Adult Male Mice

Jahangirfard R¹, Najafi Gh^{2*}, Shalizar-jalali A³, Ahmadi A², Zadeh-hashem E⁴

1. Department of Comparative Anatomy and Embryology, Faculty of Veterinary Medicine, Urmia University, Urmia, Iran

2. Department of Veterinary Anatomical Sciences, Faculty of Veterinary Medicine, Urmia University, Urmia, Iran

3. Department of Comparative Histology, Faculty of Veterinary Medicine, Urmia University, Urmia, Iran

4. Department of Toxicology, Faculty of Veterinary Medicine, Urmia University, Urmia, Iran

Received: 02 May 2020

Accepted: 26 Jul 2020

Abstract

Background & Objective: Ethephon is one of the most important organophosphorus pesticides that has an adverse effect on the reproductive system and can impair the semen quality and decline the fertility. The aim of this study was to evaluate the effect of ethephon on sperm parameters, characteristics and in vitro fertilizing potential in male mice.

Materials & Methods: In this experimental study, 90 adult male mice were divided into 6 control and experimental groups. The experimental groups received ethephon at low, medium and high doses and the positive control group received neostigmine bromide (0.1 mg/kg). After treatment, animals were euthanized by cervical dislocation and sperm samples were collected from cauda epididymis to evaluate sperm parameters and in vitro fertilization. The level of $p < 0.05$ was considered significant.

Results: A decrease in sperm motility and viability was observed between the experimental groups compared to the control group. Nonetheless, ethephon can remarkably increase DNA damage and lack of nuclear maturation. In vitro fertilization results showed that ethephon significantly reduced embryonic quality and stages of embryological development compared to the control group. Also, the percentage of arrested embryos in the experimental groups was significantly enhanced compared to the control group ($p < 0.05$).

Conclusion: The present results showed that oxidative stress induced by ethephon causes damage to sperm DNA and subsequently decreases the quality of sperm and in vitro fertilizing potential in a dose dependent manner.

Keywords: Ethephon, IVF, Embryonic development, Sperm, Mouse

*Corresponding Author: Najafi Gholam Reza, Department of Veterinary Anatomical Sciences, Faculty of Veterinary Medicine, Urmia University, Urmia, Iran

Email: G.najafi2006@yahoo.com

<https://orcid.org/0000-0002-1085-6043>