مقاله پژوهشی

بررسی تأثیر لیپاز- پانکراتین در پانکراتیت القاشده با ال- آرژنین بر هیستومورفومتری بافت بیضه موش

رحمت اله فتاحیان[1*]، محمدجواد یزدان‌پناه[2]، محمدجواد کلاهدوز[2]، نادر احمدی[2]

۱- گروه علوم پایه، دانشکده دامپزشکی، دانشگاه شهرکرد، شهرکرد، ایران
۲- دانشکده دامپزشکی، دانشگاه شهرکرد، شهرکرد، ایران

تاریخ دریافت مقاله: ۱۳۹۹/۰۲/۱۸ تاریخ پذیرش مقاله: ۱۳۹۹/۰۴/۲۶

چکیده

زمینه و هدف: پانکراتیت ناشی از ال- آرژنین به‌عنوان یک شکل جدید و مجزا از پانکراتیت تجربی با توجه ویژه به نقش درمانی لیپاز- پانکراتین و اثرات آن بر ساختار بافت بیضه، موردبررسی قرار گرفت.

مواد و روش‌ها: ۵۰ سر موش به گروه‌های ذیل تقسیم‌بندی شدند: ۱) کنترل؛ ۲) پانکراتیت القایی توسط محلول ال- آرژنین (۳۰۰mg/۱۰۰g)؛ ۳) پانکراتیت القایی توسط محلول ال- آرژنین (۳۰۰mg/۱۰۰g) همراه با محلول لیپاز-پانکراتین؛ ۴) پانکراتیت القایی توسط محلول ال- آرژنین (۴۰۰mg/۱۰۰g)؛ ۵) پانکراتیت القایی توسط محلول ال- آرژنین (۴۰۰mg/۱۰۰g) همراه با محلول لیپاز-پانکراتین. محلول ال- آرژنین تنها یک‌بار در ابتدای دوره به روش تزریق درون صفاقی تجویز گردید و تجویز پانکراتین در گروه‌های تحت درمان به‌صورت روزانه ۲ بار به مدت ۱۴ روز متوالی و ۷۲ ساعت پس از تجویز ال- آرژنین انجام گرفت. در پایان نمونه‌های بافتی برای تحلیل استریولوژیکی توسط نرم‌افزار Spss23 و روش آنالیز واریانس یک‌طرفه (Oneway ANOVA) تهیه گردید.

نتایج: نتایج نشان داد که میانگین مساحت و قطر لوله‌های اسپرم‌ساز و مساحت سلول‌های اسپرماتوگونی گروه‌های تیمار در مقایسه با گروه کنترل اختلاف معنی‌داری به‌صورت کاهشی یا افزایشی به همراه داشت، درحالی‌که در مساحت سلول‌های اسپرماتید و اسپرماتوسیت اولیه بین گروه‌های تیمار و کنترل اختلاف معنی‌داری قابل‌مشاهده نبود. هم‌چنین مشاهده گردید که در گروه‌های تحت درمان با لیپاز- پانکراتین، تغییرات بافتی به وجود آمده ناشی از پانکراتیت القایی توسط ال- آرژنین تا حد قابل‌توجهی جبران شده است.

نتیجه‌گیری: می‌توان نتیجه گرفت که پانکراتیت القاشده با ال-آرژنین باعث تغییر بافت بیضه موش شده و نشان داده‌شده است که استفاده از محلول لیپاز-پانکراتین تا حدودی در کاهش این تغییرات مؤثر است.

کلمات کلیدی: لیپاز- پانکراتین، هیستومورفومتری، پانکراتیت، ال- آرژنین، بیضه، موش

مقدمه

با وجود درمان‌های پزشکی، هنوز نرخ مرگ‌ومیر ناشی از پانکراتیت حاد در وضعیت بالایی نسبت به سایر بیماری‌ها قرار دارد (۱). یکی از سندرم‌هایی که با فیبروز شدن، آماس پانکراس و از دست رفتن بافت آسینی و تخریب جزایر لانگرهانس شناخته می‌شود، پانکراتیت است. مصرف دخانیات و الکل به انضمام عوامل ژنتیکی و بیماری‌های خود ایمن ازجمله عوامل ایجادکننده‌ی پانکراتیت به شمار می‌رود (۲). به‌منظور مطالعات تجربی درزمینه‌ی پانکرانس، القای پانکراتیت در دوزهای متفاوت ال-آرژنین به شکل تزریق داخل صفاقی انجام می‌پذیرد؛ همچنان که برخی مطالعات نشان دادند که دوز ۵۰۰ میلی‌گرم آن می‌تواند القای پانکراتیت را به همراه داشته باشد (۱). تحقیقات مشخص کرده‌اند که می‌توان با ترکیبات مختلفی ازجمله: کوله سیستوکینین (cholecystokinin)، کائرولین (caerulein)، اسیدهای صفراوی و اسیدهای آمینه‌ی ضروری (ال- آرژنین، اورنیتین، لیزین) (۳، ۴)، پانکراتیت ایجاد کرد.

*نویسنده مسئول: رحمت الله فتاحیان دهکردی، گروه علوم پایه، دانشکده دامپزشکی، دانشگاه شهرکرد، شهرکرد، ایران
Email:fatahian_1349@yahoo.com
https://orcid.org/0000-0003-2126-6847

[Downloaded from jabs.fums.ac.ir on 2025-12-18]
[DOR: 20.1001.1.22285105.2020.10.3.12.6]

پانکراتیت سندرمی است که ازنظر بافت‌شناسی با فیبروز نامنظم پانکراس، از بین رفتن سلول‌های آسینی، از بین رفتن سلول‌های جزایر لانگرهانس و نفوذ گسترده‌ی سلول‌های التهابی به داخل پانکراس مشخص می‌گردد (۵-۷). عوامل مختلفی باعث رخداد پانکراتیت مزمن می‌شود ازجمله می‌توان به موارد الکل، تنباکو، هیپرکلسمی، هیپرلیپیدمی، نارسایی مزمن کلیوی و انسداد مجاری پانکراس اشاره کرد (۸-۱۸). آرژینین یک اسیدآمینه‌ی ضروری است که پیش ساز ساخت پروتئین‌ها، اوره، کراتین، آگماتین و نیتروس اکسید است (۱۹). Mizinuma اولین فردی بود که به بررسی اثر ال- آرژنین بر بافت‌های مختلف موش پرداخت. وی با یک دوز داخل صفاقی ال- آرژنین (۵۰۰mg/۱۰۰g) مشاهده کرد که بافت چربی اطراف پانکراس دچار نکروز چربی می‌شود؛ وزن پانکراس بعد از ۲۴ ساعت تقریباً ۲ برابر می‌شود و سلول‌های آسینی پانکراس دست‌خوش نکروز می‌گردند (۲۰). Kishino و همکاران گزارش کردند که باگذشت ۲۴ ساعت از پانکراتیت القاشده توسط ال- آرژنین شبکه‌های آندوپلاسمی زبر موجود در سلول‌های آسینی پانکراس دچار افزایش حجم و بعد از ۴۸ ساعت سلول‌های آسینی پانکراس دچار نکروز می‌شوند (۲۱).

گزارش‌های اندکی در مورد درگیری بیضه به علت رخداد پانکراتیت موجود است که در بیشتر آن‌ها اریتما و التهاب طناب بیضه، ادم در آلت تناسلی، تغییر رنگ کیسه بیضه و ترشحات چرکی در ناحیه مغابنی مشاهده‌شده است (۲۲-۲۹). عوارض بیماری پانکراتیت بیشتر در ارتباط باانداهای سروزی داخل شکمی است، اما می‌توان اختلال در سیستم دستگاه تناسلی را به‌عنوان عارضه‌ای نادر ناشی از پانکراتیت در نظر گرفت (۱). اگرچه موارد گزارش‌شده در رابطه با تجمع مایع پانکراس در کیسه‌ی بیضه اندک و نادر است، ولی این عارضه اولین بار در سال ۱۹۷۹ مشاهده و ثبت گردید (۳۰). تجمع مایع پانکراس ناشی از پانکراتیت در کیسه‌ی بیضه، پیامدها و عوارضی همچون تورم کیسه‌ی بیضه (تجمع مایع داخل اسکروتوم)، درد و اکیموز را به دنبال خواهد داشت. باید به این نکته توجه کرد که عارضه‌ی مذکور از اختلالاتی ازجمله پیچ‌خوردگی بیضه و اپیدیدیمیت (التهاب بافت اپیدیدیم) متمایز است، هرچند که تمام این عوارض ممکن است علائم مشابهی را در بیمار به همراه داشته باشند. سونوگرافی داپلر رنگی ممکن است که افزایش جریان خون را در بیضه‌هایی که تحت تأثیر پانکراتیت قرارگرفته‌اند، نشان دهد (۳۱). بااین‌حال یافته‌ها حاکی از وجود خون‌ریزی و نقاط نکروز در تونیکا واژینالیس، طناب بیضه‌ای و ساختار بیضه است (۳۲). در مطالعه‌ی Yi-Sheng و همکاران (۲۰۰۹) مشخص گردید که به دنبال پانکراتیت تجربی، نکروز بافت چربی در تونیکا واژینالیس بیضه آشکارا قابل‌مشاهده است. سی‌تی‌اسکن از ناحیه‌ی شکمی نشان داد که مایع تجمع یافته در اسکروتوم بیضه به ناحیه‌ی خارج صفاقی و درنهایت به پانکراس برگشت داده می‌شود (۳۱).

بنابراین با توجه در دسترس نبودن تحقیقی جامع درزمینه‌ی اثرات پانکراتیت تجربی بر ساختار بافتی بیضه، در مطالعه‌ی حاضر به بررسی استریولوژیک بیضه‌ی موش‌های مبتلا به پانکراتیت تجربی القاشده توسط ال- آرژنین و اثر محافظتی پانکراتین پرداخته شد. بررسی ساختار بافتی نمونه‌های بیضه به‌دست‌آمده با تکنیک استریولوژی و وسایل محاسباتی مدنظر قرار گرفت. استریولوژی روشی برای تحلیل داده‌های کمی نظیر اندازه، شکل، تعداد و جهت‌گیری فضایی ساختارهای موردبررسی در بافت‌شناسی است. مهم‌ترین مزیت روش تکنیک استریولوژی کاهش تعداد نمونه‌های بافتی بررسی‌شده و درعین‌حال قابل‌اطمینان بودن نتایج حاصل است (۳۳).

مواد و روش‌ها

آماده‌سازی اولیه

برای انجام این پژوهش تعداد ۵۰ سر موش سوری نر بالغ با میانگین وزنی ۲±۳۰ گرم، به مدت دو هفته جهت سازگاری با محیط در شرایط استاندارد (۲ ± ۲۱ درجه سانتی‌گراد و نور محیطی با شرایط ۱۲ ساعت روشنایی و ۱۲ ساعت تاریکی) تحت نظر بودند. گروه‌بندی حیوانات به‌صورت پنج گروه ده‌تایی صورت پذیرفت. به‌منظور القای پانکراتیت از محلول ۸ درصد (۸٪) ال- آرژنین با pH=۷ استفاده شد و برای گروه تیمار درمان، پانکراتین حاوی ۳/۵ واحد محلولِ لیپاز-پانکراتین ۱ درصد (۱٪) مدنظر قرار گرفت. این مطالعه با کد اخلاق GRN1M1903 در دانشکده‌ی دامپزشکی دانشگاه شهرکرد تأییدشده و کلیه‌ی روش‌های به‌کارگرفته شده در پژوهش حاضر ازجمله آسان کشی، با رعایت کامل اصول اخلاقی کار با حیوانات آزمایشگاهی در آزمایشگاه هیستوپاتولوژی دانشگاه شهرکرد انجام پذیرفت.

شرایط نگهداری

موش‌ها به مدت دو هفته در دمای ۲±۲۱ درجه سانتی‌گراد مطابق باراهنمای انستیتوی ملی سلامت و همراه با تأمین مقادیر

[Downloaded from jabs.fums.ac.ir on 2025-12-18]
[DOR: 20.1001.1.22285105.2020.10.3.12.6]

کافی آب و غذا در قالب پلت‌های غنی از مواد مغذی موردنیاز بدن نگهداری شدند. محیط نگهداری شامل قفس‌های مخصوص با بستر خاک‌اره نرم همراه با تعویض منظم و دوره‌ای آن به‌منظور فراهم کردن شرایط مناسب نگهداری بهداشتی موش‌ها بود.

گروه‌بندی و طریقه تیمار گروه‌ها

گروه ۱: به‌عنوان گروه کنترل (شاهد) در نظر گرفته شد و بدون هیچ درمانی در طول دوره، دست‌نخورده باقی ماندند.

گروه ۲: گروهی که با تجویز محلول ال- آرژنین با دوز g ۳۰۰mg/۱۰۰، پانکراتیت القا گردید (دوز پایین ال- آرژنین) (۳۴).

گروه ۳: گروهی که محلول ال-آرژینین با دوز g ۳۰۰mg/۱۰۰ تجویز شد و از محلول لیپاز-پانکراتین (۳/۵ واحد) جهت ایجاد اثرات درمانی استفاده شد.

گروه ۴: گروهی که با تجویز محلول ال- آرژنین با دوز g ۴۰۰mg/۱۰۰ پانکراتیت القا گردید (دوز بالای ال- آرژنین) (۳۴).

گروه ۵: گروهی که محلول ال-آرژینین با دوز g ۴۰۰mg/۱۰۰ تجویز شد و از محلول لیپاز-پانکراتین (۳/۵ واحد) جهت ایجاد اثرات درمانی استفاده شد.

دو نوع محلول تحت عناوین دارونما و تیمار القای پانکراتیت به ترتیب شامل نرمال سالین (روش تجویز گاواژ) و ال- آرژنین (تزریق درون صفاقی IP) برای ایجاد شرایط موردنیاز برای القای پانکراتیت تزریق‌شده و پس از سه روز به مدت دو هفته ۳/۵ واحد لیپاز- پانکراتین روزانه دو بار به روش گاواژ تجویز گردید.

محلول‌های نرمال سالین به‌عنوان دارونما و ال آرژینین ۸ درصد به‌منظور القا پانکراتیت تنها یک‌بار در ابتدای دوره تیمار تجویز شدند و محلول لیپاز-پانکراتین ۱ درصد به‌منظور درمان پانکراتیت ایجادشده روزانه دو بار به مدت ۱۴ روز تجویز شد. تجویز محلول‌های نرمال سالین و لیپاز-پانکراتین با روش گاواژ و محلول ال آرژینین با روش تزریق درون صفاقی انجام شد.

نمونه‌گیری

در پایان آزمایش، موش‌ها توسط دی اتیل اتر در دسیکاتور به روش انسانی (آسان کشی) کشته شدند (۳۵). سپس ساختار بیضه موش‌ها از طریق کالبدگشایی خارج گردید. نمونه‌ها بعد از شست و شوی بافت بیضه در نرمال سالین، درون فرمالین ۱۰ درصد قرارگرفته و پس از ۲۴ ساعت جهت افزایش نفوذ فرمالین به درون مقاطع بافتی، فرمالین تعویض گردید (۳۶، ۳۷). پس از انجام مراحل آماده کردن بافت و شفاف‌سازی، با استفاده از میکروتوم دوار مقاطعی باضخامت ۵ میکرومتر به‌صورت تصادفی تهیه و بارنگ هماتوکسیلین-ائوزین رنگ‌آمیزی شدند. جهت بررسی تغییرات بافتی از میکروسکوپ نوری مدل Olympus استفاده گردید. سنجش پارامترهای بیومتریک با تکنیک استریولوژی انجام پذیرفت. در انتها داده‌های به‌دست‌آمده توسط نرم‌افزار Spss23 و روش آنالیز واریانس یک‌طرفه (Oneway ANOVA) و تست آماری LSD مورد تجزیه‌وتحلیل آماری قرار گرفتند و تفاوت میانگین‌ها در سطح (p<۰/۰۵) معنی‌دار در نظر گرفته شد.

محاسبه حجم ساختارهای موردنظر به روش استریولوژی

ابتدا از هر بلاک پارافینِ بیضه به‌صورت تصادفی، شش مقطع بافتی باضخامت پنج میکرومتر توسط دستگاه میکروتوم تهیه شد. سپس با استفاده از میکروسکوپ نوری مجهز به صفحه‌نمایش و یک شبکه (Grid) مناسب داده‌های آماری به دست آمد. شبکه استفاده‌شده دارای ۴۲ نقطه بافاصله ۱۲ میلی‌متر بین نقاط متوالی بود. روش کار بر اساس اصول کاوالیری (Cavalieri) انجام گرفت به این صورت که به کمک میکروسکوپ نوری با بزرگنمایی ۴۰× به‌صورت کاملاً تصادفی، ۵ ناحیه از هر اسلاید بیضه انتخاب‌شده و با قرار دادن شبکه بر روی صفحه‌نمایش میکروسکوپ نوری، تعداد نقاطی که ساختار موردنظر را در برمی‌گرفتند، شمارش‌شده و در انتها با استفاده از فرمول زیر حجم هر ساختار محاسبه شد (۳۸-۴۰):

$$V= t \times a(p) \times \Sigma P / M^2$$

در این فرمول، V حجم ساختار موردبررسی برحسب میلی‌متر مکعب، t ضخامت برش برحسب میکرومتر، a(p) مساحت اطراف هر نقطه از شبکه برحسب میلی‌متر مربع، ΣP مجموع نقاط دربرگیرنده ساختار و M بزرگ‌نمایی میکروسکوپ نوری است (تصویر ۱-۲).

درروش هیستومتری در میدان‌های تصادفی از هر مقطع، تعداد لوله‌های اسپرم‌ساز شمارش گردید. جهت اندازه‌گیری قطر لوله‌های اسپرم‌ساز از میکرومتر چشمی (eye piece) استفاده شد.

نتایج

نتایج به‌دست‌آمده از مطالعه‌ی هیستومورفومتری و استریولوژی ساختار بافتی بیضه در تصویر ۱ و جدول ۱ مشخص گردیده است. در بررسی میکروسکوپی بیضه‌های موش‌های گروه ۱ (گروه

[Downloaded from jabs.fums.ac.ir on 2025-12-18]
[DOR: 20.1001.1.22285105.2020.10.3.12.6]

جدول ۱- مقایسه میانگین مساحت سلول‌های اسپرماتوگونی، اسپرماتوسیت های اولیه، اسپرماتیدها، مساحت و قطر لوله‌های اسپرم‌ساز بیضه. مقادیر به‌صورت means ± SD می‌باشند.

گروه	P[a]	مساحت لوله‌های اسپرم‌ساز (μm^2)	مساحت سلول‌های اسپرماتوگونی (μm^2)	مساحت اسپرماتوسیت‌های اولیه (μm^2)	مساحت سلول‌های اسپرماتید (μm^2)	قطر لوله‌های اسپرم‌ساز (μm)
۱	P<۰/۰۵	۰/۴۵±۰/۵۳	۰/۱۳±۰/۰۲	۰/۰۹±۰/۰۲	۰/۲۶±۰/۰۷	۱۸/۳۹±۱/۸۹
۲	P<۰/۰۵	۰/۴۸±۰/۵۳[b]	۰/۱۲±۰/۰۴[b]	۰/۱۱±۰/۰۳[b]	۰/۲۱±۰/۰۳[b]	۲۰/۱۲±۱/۱۱[a]
۳	P<۰/۰۵	۰/۵۶±۰/۳۲[a]	۰/۰۹±۰/۰۳[b]	۰/۱۰±۰/۰۲[b]	۰/۲۹±۰/۰۷[b]	۱۶/۷۸±۰/۳۳[a]
۴	P<۰/۰۵	۰/۵۲±۰/۶۲[a]	۰/۱۱±۰/۰۱[b]	۰/۱۱±۰/۰۲[b]	۰/۲۷±۰/۰۷[b]	۱۷/۵۹±۱/۱۱[b]
۵	P<۰/۰۵	۰/۴۶±۰/۷۳[b]	۰/۱۰±۰/۰۳[a]	۰/۱۱±۰/۰۳[b]	۰/۲۸±۰/۰۹[b]	۱۸/۳۱±۰/۸۸[b]

[a] اختلاف با گروه کنترل معنی‌دار است.

[b] اختلاف با گروه کنترل معنی‌دار نیست.

گروه ۱: کنترل (شاهد)

گروه ۲: محلول ال-آرژنین با دوز ۳۰۰mg/۱۰۰g

گروه ۳: محلول ال-آرژنین با دوز ۳۰۰mg/۱۰۰g و محلول لیپاز-پانکراتین (۳/۵ واحد)

گروه ۴: محلول ال-آرژنین با دوز ۴۰۰mg/۱۰۰g

گروه ۵: محلول ال-آرژنین با دوز ۴۰۰mg/۱۰۰g و محلول لیپاز-پانکراتین (۳/۵ واحد)

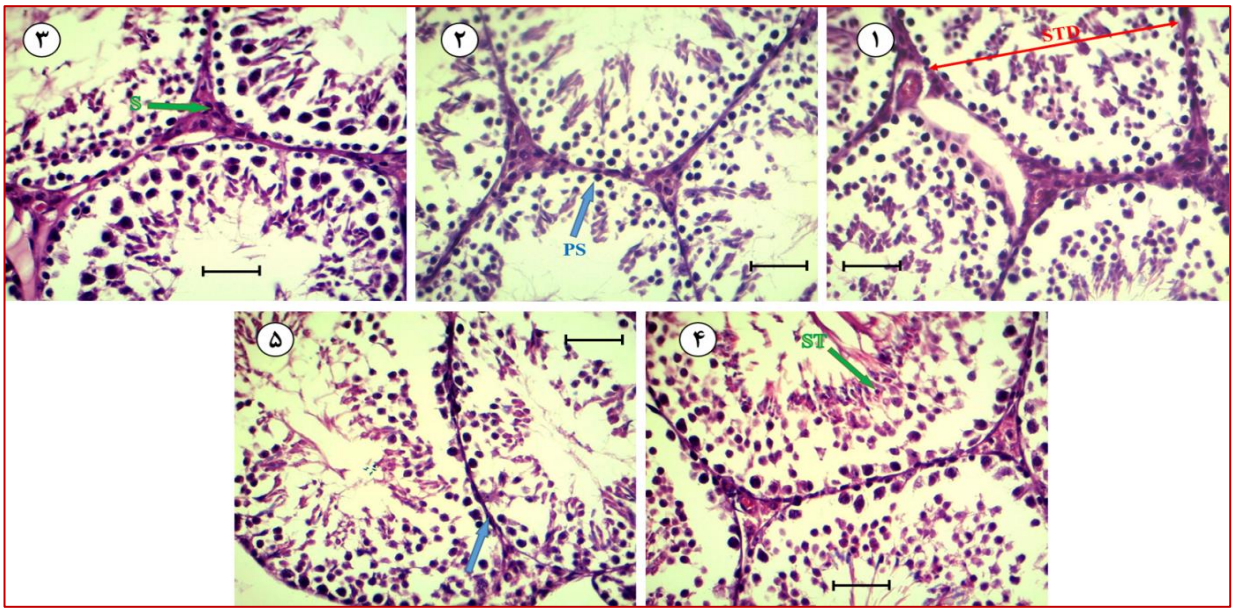

تصویر ۱- بافت بیضه در گروه‌ها به همراه ساختار میکروسکوپیک بافت بیضه در گروه دریافت‌کننده‌ی ال آرژینین با دوز ۴۰۰ mg/kg

تصویر ۱-۱. بافت بیضه در گروه کنترل؛ نمونه‌ای از اندازه‌گیری قطر لوله‌ی اسپرم‌ساز (STD) در تصویر میکروسکوپی بافت بیضه مشخص‌شده است؛ (رنگ‌آمیزی هماتوکسیلین و ائوزین؛ bar:4µm).

تصویر ۱-۲. بافت بیضه در گروه دریافت‌کننده‌ی ال آرژینین با دوز ۳۰۰ mg/kg؛ به‌اندازه‌ی سلول‌های اسپرماتوسیت اولیه (PS) در مقطع میکروسکوپی بافتی بیضه توجه شود؛ (رنگ‌آمیزی هماتوکسیلین و ائوزین؛ bar:4µm).

تصویر ۱-۳. ساختار میکروسکوپیک بافت بیضه در گروه دریافت‌کننده‌ی ال آرژینین با دوز ۳۰۰ mg/kg به همراه ۳/۵ واحد لیپاز- پانکراتین. نحوه‌ی قرارگیری سلول‌های اسپرماتوگونی (S) در دیواره لوله‌های اسپرم‌ساز به‌خوبی قابل‌مشاهده است؛ (رنگ‌آمیزی هماتوکسیلین و ائوزین؛ bar:4µm).

تصویر ۱-۴. ساختار میکروسکوپیک بافت بیضه در گروه دریافت‌کننده‌ی ال آرژینین با دوز ۴۰۰ mg/kg. سلول‌های اسپرماتید (ST) در مقطع بافتی بیضه قابل‌مشاهده است؛ (رنگ‌آمیزی هماتوکسیلین و ائوزین؛ bar:4µm).

تصویر ۱-۵. ساختار میکروسکوپیک بافت بیضه در گروه دریافت‌کننده‌ی ال آرژینین با دوز ۴۰۰ mg/kg به همراه لیپاز – پانکراتین. غشای بینابینی لوله‌های اسپرم‌ساز (فلش) در تصویر مشخص گردیده است؛ (رنگ‌آمیزی هماتوکسیلین و ائوزین؛ bar:4µm).

[Downloaded from jabs.fums.ac.ir on 2025-12-18]

[DOR: 20.1001.1.22285105.2020.10.3.12.6]

کنترل) مشاهده شد که سلول‌های اسپرماتوگونی، اسپرماتوسیت‌های اولیه، اسپرماتیدها و لوله‌های اسپرم‌ساز ساختار طبیعی خود را حفظ کرده بودند.

میانگین مساحت لوله‌های اسپرم‌ساز در پایان دوره‌ی تیمار، در دو گروه تیمار ۳ (ال- آرژنین ۳۰۰mg/۱۰۰g + ۳/۵ واحد لیپاز-پانکراتین) و ۴ (ال- آرژنین ۴۰۰mg/۱۰۰g) نسبت به گروه کنترل افزایش معنی‌داری نشان دادند (P<۰/۰۵). در همین مورد نیز، نتایج حاصل‌شده بیانگر کاهش معنی‌داری در گروه ۲ (ال-آرژنین ۳۰۰mg/۱۰۰g) نسبت به گروه ۳ (ال- آرژنین ۳۰۰mg/۱۰۰g + ۳/۵ واحد لیپاز-پانکراتین) بود (P<۰/۰۵). از سوی دیگر میانگین مقادیر گروه ۳ نسبت به گروه ۵ یک‌روند معنی‌دار افزایشی داشت (P<۰/۰۵).

در بررسی اندازه‌ی قطر میانگین لوله‌های بیضه‌ای، گروه‌های تیمار ۲ و ۳ (ال- آرژنین با دوز ۳۰۰mg/۱۰۰g و ال-آرژینین با دوز ۳۰۰mg/۱۰۰g+ ۳/۵ واحد لیپاز-پانکراتین) نسبت به گروه کنترل از تغییرات مشخصی به ترتیب به‌صورت افزایش و کاهش معنی‌داری برخوردار بودند. همچنین با بررسی بیشتر بین گروه‌های تیمار با یکدیگر گروه ۲ (ال- آرژنین با دوز g ۳۰۰mg/۱۰۰) نسبت به‌تمامی گروه‌های تیمار دیگر، تغییرات معنی‌داری از خود نشان داد و نیز در گروه ۵ نسبت به گروه ۳ که هر دو دریافت‌کننده‌ی دوزهای مختلف ال-آرژینین و دوز ثابت لیپاز-پانکراتین بودند، افزایش معنی‌داری مشاهده گردید.

به دنبال مقایسه میانگین مساحت سلول‌های اسپرماتوگونی، تنها بین دو گروه ۵ و کنترل اختلاف آماری معنی‌داری به چشم می‌خورد به این‌گونه که میانگین مساحت سلول‌ها در گروه ۵ نسبت به کنترل کاهش‌یافته بود. همچنین بیشترین و کمترین میانگین مساحت سلول‌های اسپرماتوگونی به ترتیب مربوط به گروه‌های کنترل و ۳ گرچه اختلاف میانگین‌های این دو گروه ازنظر آماری، معنی‌دار نبود.

در مقایسه میانگین مساحت سلول‌های اسپرماتوسیت اولیه در هیچ‌یک از گروه‌های تیمار نسبت به یکدیگر و نسبت به گروه کنترل اختلاف آماری معنی‌داری مشاهده نشد. بااین‌حال میانگین مساحت گروه‌های ۲، ۴ و ۵ نسبت به گروه شاهد، افزایش یافت درصورتی‌که با مقایسه آماری مساحت سلول‌های اسپرماتوسیت، مشخص شد که میانگین گروه ۳ نسبت به گروه کنترل روند کاهشی را دنبال می‌کرد.

بررسی یافته‌های پژوهش حاضر در رابطه با میانگین مساحت سلول‌های اسپرماتید، بین هیچ‌یک از گروه‌ها اختلاف آماری معنی‌داری را نشان نداد.

بحث

تحقیقات متعدد به‌عمل‌آمده از نقش بارز پانکراتیت در ایجاد نارسایی در اندام بیضه حکایت دارند (۴۱-۴۳). یکی از عواقب پانکراتیت، درگیری بیضه، ناحیه مغابنی و آلت تناسلی نر است (۴۴). Steedman اولین فردی بود که در سال ۱۹۶۷ گزارش داد درگیری بیضه یکی از عواقب التهاب پانکراس است (۳۲).

Tani و همکاران ثابت کرده‌اند که بعد از گذشت ۳ روز، مقدار بیش‌ازحد ال- آرژنین (۵۰۰mg/۱۰۰g) باعث ایجاد پانکراتیت شدید نکروز دهنده می‌شود. هم‌چنین آن‌ها نشان داده‌اند که ال-آرژنین با دوز بیشتر از (۵۰۰mg/۱۰۰g) باعث مرگ بیشتر موش‌ها بعد از گذشت چند ساعت خواهد شد (۴۵). Delaney و Weaver نشان داده‌اند که مصرف طولانی‌مدت ال- آرژنین با دوز بالا باعث پانکراتیت مزمن و درنتیجه کاهش حجم پانکراس می‌شود (۴۶، ۴۷).

Yeong-Liang و همکاران گزارش داده‌اند که در اثر پانکراتیت طناب بیضه و تونیکا واژینالیس دچار نکروز چربی می‌شوند. آن‌ها با بررسی بافت‌شناسی متوجه رخداد نکروز چربی متشکل از تعداد زیادی گلبول سفید با هسته چندشکلی و رسوب‌های کلسیمی بدون شکل و بازوفیلک در سطح تونیکا واژینالیس و طناب بیضه شدند (۳۲). ازآنجایی‌که یکی از عواقب پانکراتیت تجمع مایعات التهابی در بافت پانکراس و فضای اطراف پانکراس است، انتشار مایعات التهابی و ترشحات پانکراسی به داخل محوطه بطنی و ناحیه مغابنی باعث ایجاد کیست، آبسه، التهاب و نکروز ساختارهای دیگر بدن ازجمله بیضه می‌شود (۴۸). تصور می‌شود که درواقع لیپاز موجود در ترشحات پانکراس باعث نکروز در ساختارهای دور از پانکراس ازجمله بیضه، مفاصل و مغز استخوان می‌شود (۴۹-۵۱).

ثابت‌شده است که پانکراتین (pancreatin) می‌تواند بعضی از آسیب‌های واردشده به بدن در اثر پانکراتیت را اصلاح کند. علی‌رغم هزینه‌ی گزاف، این دارو می‌تواند به‌خوبی در بیماران مفید واقع شود (۲، ۵۲).

در این مطالعه مشخص گردید که پانکراتیت به وجود آمده ناشی از ال- آرژنین در دوزهای متفاوت، اثرات مختلفی را در مساحت سلول‌های اسپرماتید نسبت به گروه کنترل اعمال کرده

[Downloaded from jabs.fums.ac.ir on 2025-12-18]
[DOR: 20.1001.1.22285105.2020.10.3.12.6]

است. این تغییرات روند کاهشی را در گروه ۲ و روند افزایشی را در گروه ۳ نشان داد؛ بنابراین تجویز لیپاز- پانکراتین نقش تعدیل‌کننده‌ی خود را آشکارا ایفا نکرد. همچنان که نتایج مطالعه‌ی حاضر نشان داد میانگین مساحت سلول‌های اسپرماتوسیت اولیه در بین گروه‌های تیمار هم‌زمان با مقایسه‌ی آن‌ها با گروه کنترل، اختلاف آماری معنی‌داری در سطح معنی‌دار کمتر از ۰/۰۵ مشاهده نگردید. بااین‌حال یافته‌ها حاکی از این است که محلول لیپاز-پانکراتین در گروه‌های تیمار تا حدی از پیشرفت اثرات مخرب پانکراتیت ناشی از ال- آرژنین جلوگیری کرده است؛ تا آنجایی که در گروه سوم، نقش لیپاز- پانکراتین درروند بهینه کردن تغییرات آسیب‌رسان ال- آرزنین بیشتر مشهود بود و میانگین مساحت سلول‌ها به حد نرمال نزدیک شده بود.

تحقیقات نشان می‌دهد که در اثر پانکراتیت القاشده توسط ال- آرژنین، مقدار رادیکال‌های آزاد اکسیژن (ROS) خصوصاً malondialdehyde (MDA) در پانکراس و سایر ارگان‌های دور از پانکراس افزایش و مقدار آنتی‌اکسیدان‌های محافظت‌کننده ازجمله گلوتاتیون پراکسیداز و سوپراکسید دسموتاز کاهش می‌یابند. افزایش MDA و کاهش آنتی‌اکسیدان‌ها باعث ایجاد استرس اکسیداتیو در پانکراس و سایر اندام‌های بدن و احتمالاً بیضه می‌گردد (۳۱). به علت خون‌رسانی کم بیضه، القای استرس اکسیداتیو در بیضه و کاهش اکسیژن‌رسانی متعاقب آن، می‌تواند به‌شدت اسپرماتوژنز و درنتیجه مساحت سلول‌های اسپرم‌ساز را تحت تأثیر قرار دهد. درواقع در حال حاضر آسیب پراکسیداسیونی، مهم‌ترین علت آسیب بیضه در بیماری‌های مختلف درگیر کننده‌ی بیضه به شمار می‌رود (۳۲).

در مطالعه‌ی حاضر به دنبال ایجاد پانکراتیت، تغییرات جزئی به‌صورت کاهش مساحت سلول‌های اسپرماتوگونی در بافت بیضه مشاهده شد. مساحت سلول‌های اسپرماتوگونی فقط در گروه ۵ (ال- آرژنین ۴۰۰mg/۱۰۰g + ۳/۵ واحد لیپاز-پانکراتین) نسبت به کنترل کاهش معنی‌داری نشان داد که می‌توان علت آن را به استفاده از دوز بالاتر ال- آرژنین در القای پانکراتیت و یا عدم‌کفایت دوز پانکراتین در تخفیف شدت آسیب واردشده به بیضه نسبت داد. یکی از محتمل‌ترین مکانیسم‌های آسیب‌رسان به سلول‌های اسپرماتوگونی در موارد پانکراتیت، گسترش آنزیم‌های لیپاز و پروتئاز شیره‌ی پانکراس به ساختار بافتی بیضه است. نشت آنزیم‌های شیره‌ی پانکراس باعث القای پدیده‌ای به نام نکروز چربی در تونیکا واژینالیس (پرده مهبلی) و طناب بیضه می‌شود که می‌تواند یکی از علل کاهش مساحت سلول‌های اسپرماتوگونی باشد. هم‌چنین این احتمال وجود دارد که به همراه ترشحات پانکراس، میکروارگانیسم‌های عفونی به ساختار بافت بیضه نفوذ پیداکرده و موجب آسیب به سلول‌های مختلف بیضه ازجمله اسپرماتوگونی‌ها می‌شوند (۱). فضای بین فیشیای Gerota و فیشیای Zuckerkandl یا فضای بین فیشیای Gerota و قسمت خلفی پرده جداری صفاق از معمول‌ترین مسیرهای رسیدن ترشحات پانکراس به بیضه است. البته رسیدن آنزیم‌های پانکراس و عوامل عفونی همراه آن به بیضه، مشروط بر باز بودن processus vaginalis است (۳۰، ۳۲).

با بررسی یافته‌های مطالعه‌ی پیش‌رو، می‌توان این‌گونه بیان داشت که مساحت لوله‌های اسپرم‌ساز در اثر پانکراتیت القایی توسط ال- آرژنین در دو گروه تیمار ۲ و ۴ افزایش پیداکرده است. آشکارا مشخص است که این روند افزایشی در گروه ۴ با دوز بیشتر ال- آرژنین چشم‌گیرتر بوده و تجویز لیپاز- پانکراتین در گروه ۵ اثرات درمانی را در جهت کاهش مساحت لوله‌های اسپرم‌ساز به دنبال داشته است.

برخی تحقیقات نشان دادند که لایه فیبروزی اطراف بیضه (tunica albuginea) می‌تواند در برابر عوامل آسیب‌رسان به بیضه نقش محافظت‌کننده ایفا کرده و سبب کاهش تغییرات سلولی گردد (۵۳). هم‌چنین گزارش‌شده است که در اثر پانکراتیت مقدار اینترلوکین ۱ در پانکراس و سایر اندام‌های دور از آن افزایش می‌یابد (۵۴). افزایش اینترلوکین ۱ باعث فعال‌سازی نوع خاصی از سوپراکسید دسموتاز به نام سوپراکسید دسموتاز خارج سلولی در بیضه می‌شود که با خنثی‌سازی رادیکال‌های آزاد تولیدشده ناشی از پانکراتیت، در تخفیف شدت آسیب بیضه مؤثر است (۵۵).

طبق نتایج مطالعه‌ی حاضر، پانکراتین می‌تواند در تخفیف شدت پانکراتیت القاشده توسط ال- آرژنین مؤثر باشد؛ زیرا در گروه تیمار ۵ (تحت تیمار پانکراتین) قطر لوله‌های اسپرم‌ساز نسبت به گروه تیمار ۴ (محروم از پانکراتین) افزایشی در جهت نزدیک شدن به میانگین گروه کنترل نشان داد. اگرچه میانگین قطر لوله‌های اسپرم‌ساز گروه ۳ (ال-آرژینین با دوز g ۳۰۰mg/۱۰۰+ ۳/۵ واحد لیپاز-پانکراتین) در مقایسه با گروه کنترل کاهش‌یافته، اما می‌توان روند کاهشی این گروه نسبت به

[Downloaded from jabs.fums.ac.ir on 2025-12-18]
[DOR: 20.1001.1.22285105.2020.10.3.12.6]

گروه ۲ را به دنبال تعدیل‌سازی تغییرات ناشی از ال- آرژنین در نظر گرفت که تأییدکننده‌ی اثر درمانی پانکراتین در بهبود آسیب بیضه، متعاقب پانکراتیت القاشده توسط ال- آرژنین بود.

نتایج تحقیقات مختلف نشان داده است که میزان اندک ROS تولیدشده تأثیرات فیزیولوژی متفاوتی ازجمله ظرفیت پذیری اسپرم، دفاع ضدمیکروبی، پیام‌ها و به دنبال آن تمایزات سلولی را به همراه دارد (۵۶-۵۸)، اگرچه تولید مقادیر بیش‌ازاندازه‌ی ROS اثرات مخربی بر سلول‌ها داشته و می‌تواند با ایجاد اختلال در اسپرم‌سازی، ظرفیت باروری و تمامیت ژنتیکی اسپرم را به خطر اندازد (۵۹، ۶۰). از طرفی کاهش حجم بیضه‌ها، ضخامت و قطر لوله‌های اسپرم‌ساز منجر به کاهش روند اسپرم‌سازی می‌گردد (۶۱)؛ بنابراین می‌توان انتظار داشت که دوز نسبتاً بالای ال- آرژنین با ایجاد پانکراتیت و به‌تبع آن افزایش رادیکال‌های آزاد اکسیژن، اثرات فیزیولوژیک مخرب خود را بر بافت بیضه ازجمله قطر لوله‌های اسپرم‌ساز اعمال می‌کند.

نتیجه‌گیری

درمجموع مطالعه‌ی حاضر به این نتیجه رسید که القای پانکراتیت توسط ال- آرژنین، علاوه بر پانکراس بر روی ساختار بافتی بیضه هم آثار مخرب دارد. از سوی دیگر نیز مشخص گردید که استفاده از لیپاز-پانکراتین در کاهش آسیب بافتی بیضه ناشی از پانکراتیت القاشده توسط ال- آرژنین تا حدودی مؤثر است.

تشکر و قدردانی

نویسندگان مقاله حاضر، بر خود لازم می‌دانند که از کارشناسان و کارکنان آزمایشگاه فیزیو- فارماکولوژی و هیستو- پاتولوژی و همچنین از معاونت محترم پژوهشی دانشکده و دانشگاه شهرکرد که امکانات لازم را جهت اجرا و پیشبرد این تحقیق، در اختیار ما قراردادند و ما را یاری نمودند تشکر و قدردانی کنند. ضمناً این مطالعه با کد اخلاق GRN1M1903 در دانشکده‌ی دامپزشکی دانشگاه شهرکرد تأییدشده است.

تعارض منافع

طبق نظر نویسندگان هیچ‌گونه تضاد منافعی در پژوهش حاضر وجود ندارد.

References

1. Hegyi P, Rakonczay Jr Z, Sári R, Góg C, Lonovics J, Takács T, et al. L-arginine-induced experimental pancreatitis. World journal of gastroenterology: WJG. 2004;10(14):2003.
2. Nyengaard JR. Stereologic methods and their application in kidney research. Journal of the American Society of Nephrology. 1999;10(5):1100-23.
3. Hegyi P, Perides G, Steer ML, Rakonczay Jr Z. Commonly employed rodent models of experimental acute pancreatitis: their strengths and weaknesses, relevance to human disease, selection, and appropriate use. Pancreapedia: The Exocrine Pancreas Knowledge Base. 2013. DOI: 10.3998/panc.2013.4
4. Su KH, Cuthbertson C, Christophi C. Review of experimental animal models of acute pancreatitis. HPB. 2006;8(4):264-86.
5. Klöppel G, Maillet B. Pathology of acute and chronic pancreatitis. Pancreas. 1993;8(6):659-70.
6. Klöppel G, Maillet B. Pseudocysts in chronic pancreatitis: a morphological analysis of 57 resection specimens and 9 autopsy pancreata. Pancreas. 1991;6(3):266-74.
7. Homma T, Harada H, Koizumi M. Diagnostic criteria for chronic pancreatitis by the Japan Pancreas Society. Pancreas. 1997;15(1):14-5.
8.Talamini G, Bassi C, Falconi M, Sartori N, Salvia R, Rigo L, et al. Alcohol and smoking as risk factors in chronic pancreatitis and pancreatic cancer. Digestive diseases and sciences. 1999;44(7):1303-11.
9. Lankisch PG. Chronische Pankreatitis: Update-Diagnostik und Therapie 2000. Deutsches Arzteblatt. 2000;97:A2169-A77.
10. Araki T, Ueda M, Ogawa K, Tsuji T. Histological pancreatitis in end-stage renal disease. International journal of pancreatology. 1992;12(3):263.

[Downloaded from jabs.fums.ac.ir on 2025-12-18]
[DOR: 20.1001.1.22285105.2020.10.3.12.6]

11. Avram MM. High prevalence of pancreatic disease in chronic renal failure. Nephron. 1977;18(1):68-71.
12. Owyang C, Levitt M. Chronic pancreatitis. Textbook of Gastroenterology, Yamada T, ed. Philadelphia, Lippincott; 1991.
13. Lerch MM, Riehl J, Mann H, Nolte I, Sieberth H-G, Matern S. Sonographic changes of the pancreas in chronic renal failure. Gastrointestinal radiology. 1989;14(1):311-4.
14. Mergener K, Baillie J. Chronic pancreatitis. The Lancet. 1997;350(9088):1379-85.
15. Bourliere M, Barthet M, Berthezene P, Durbec J, Sarles H. Is tobacco a risk factor for chronic pancreatitis and alcoholic cirrhosis? Gut. 1991;32(11):1392-5.
16. Lin Y, Tamakoshi A, Hayakawa T, Ogawa M, Ohno Y, Diseases RCoIP. Cigarette smoking as a risk factor for chronic pancreatitis: a case-control study in Japan. Pancreas. 2000;21(2):109-14.
17. Lowenfels A, Zwemer F, Jhangiani S, Pitchumoni C. Pancreatitis in a native American Indian population. Pancreas. 1987;2(6):694-7.
18. Strum WB, Spiro HM. Chronic pancreatitis. Annals of internal medicine. 1971;74(2):264-77.
19. Morris Jr SM. Arginine: beyond protein. The American journal of clinical nutrition. 2006;83(2):508S-12S.
20. Mizunuma T, Kawamura S, Kishino Y. Effects of injecting excess arginine on rat pancreas. The Journal of nutrition. 1984;114(3):467-71.
21. Kishino Y, Kawamura S. Pancreatic damage induced by injecting a large dose of arginine. Virchows Archiv B. 1984;47(1):147-55.
22. Dennison AR, Royle GT. Acute pancreatitis—presentation as a discoloured lump in the groin. Postgraduate medical journal. 1984;60(703):374.
23. Liu KL, Lee TC, Wang HP. A tender scrotum and inguinal mass caused by pancreatitis. Clinical Gastroenterology and Hepatology. 2006;4(12):A26.
24. Salvo AF, Nematolahi H. Distant dissection of a pancreatic pseudocyst into the right groin. The American Journal of Surgery. 1973;126(3):430-2.
25. Diego B, Tubet A, Banos G, Garcia M, Martin P, Guerrero Z. Scrotal mass as result of the extension of a pancreatic pseudocyst. Actas urologicas espanolas. 2008;32(2):261-4.
26. Choong K. Acute penoscrotal edema due to acute necrotizing pancreatitis. Journal of ultrasound in medicine. 1996;15(3):247-8.
27. Lu H-m, Zhang Z-d, Hu W-m. A long journey: report of a case with pancreatic abscess extending to the groin. Chinese medical journal. 2010;123(22):3362-3.
28. Warshaw AL. Inflammatory masses following acute pancreatitis: Phlegmon, pseudocyst, and abscess. Surgical Clinics of North America. 1974;54(3):621-36.
29. Hoffbrand B. Haemorrhagic discoloration of the penis in acute pancreatitis. Lancet (London, England). 1975;2(7943):1049.
30. Zimin A, Satsukevich V, Molchanov N. Acute pancreatitis with hemorrhagic flow into the scrotum. Vestnik khirurgii imeni II Grekova. 1979;122(3):47-8.
31. Chen Y-S, Chiang I-N, Yang S, Chang S-J. An unusual cause of acute scrotum: pancreatitis-related scrotal pain. JTUA. 2009;20(1):29-31.
32. Lin Y-L, Lin M-T, Huang G-T, Chang Y-L, Chang H, Wang S-M, et al. Acute pancreatitis masquerading as testicular torsion. The American journal of emergency medicine. 1996;14(7):654-5.
33. Kreutner W, Siegel MI.. Biology of Leukotrienes. Annual Reports in Medicinal Chemistry. 19: Elsevier; 1984. p. 241-51.
34. Takács T, Czakó L, Morschl É, László F, Tiszlavicz L, Rakonczay Jr Z, et al. The role of nitric oxide in edema formation in L-arginine-induced acute pancreatitis. Pancreas. 2002;25(3):277-82.
35. Mobasher M, Sasani P, Al-e-Davood SJ, Aramesh K, Larijani B. Revision of the guideline for ethical use of animals. Iranian Journal of Medical Ethics History of Medicine. 2012;5(1):70-111.
36. Latendresse JR, Warbrittion AR, Jonassen H, Creasy DM. Fixation of testes and eyes using a modified Davidson's fluid: comparison with Bouin's fluid and conventional Davidson's fluid. Toxicologic pathology. 2002;30(4):524-33.
37. Howroyd P, Hoyle-Thacker R, Lyght O, Williams D, Kleymenova E. Morphology of the fetal rat testis preserved in different fixatives. Toxicologic pathology. 2005;33(2):300-4.
38. Fatahian Dehkordi RA, Habibi AJJoAAR. Stereological and electron microscopic study on the internal organization of the urinary secretory units in three species of birds. 2015;43(1):118-24.
39. Mouton PR. Principles and practices of unbiased stereology: an introduction for bioscientists: JHU Press; 2002.

[Downloaded from jabs.fums.ac.ir on 2025-12-18]
[DOR: 20.1001.1.22285105.2020.10.3.12.6]

40. Gundersen H, BENDTSEN TF, KORBO L, MARCUSSEN N, Møller A, Nielsen K, et al. Some new, simple and efficient stereological methods and their use in pathological research and diagnosis. 1988;96(1-6):379-94.
41. Company L, Saez J, Martinez J, Aparicio J, Laveda R, Grino P, et al. Factors predicting mortality in severe acute pancreatitis. Pancreatology. 2003;3(2):144-8.
42. Wilmer A. ICU management of severe acute pancreatitis. European journal of internal medicine. 2004;15(5):274-80.
43. Sigurdsson GH. Intensive care management of acute pancreatitis. Digestive surgery. 1994;11(3-6):231-41.
44. Steedman R, Doering R, Carter R. Surgical aspects of pancreatic abscess. Surgery, gynecology & obstetrics. 1967;125(4):757-62.
45. Tani S, Itoh H, Okabayashi Y, Nakamura T, Fujii M, Fujisawa T, et al. New model of acute necrotizing pancreatitis induced by excessive doses of arginine in rats. Digestive diseases and sciences. 1990;35(3):367-74.
46. Delaney C, McGeeney K, Dervan P, Fitzpatrick J. Pancreatic atrophy: a new model using serial intra-peritoneal injections of L-arginine. Scandinavian journal of gastroenterology. 1993;28(12):1086-90.
47. Weaver C, Bishop AE, Polak JM. Pancreatic changes elicited by chronic administration of excess L-arginine. Experimental and molecular pathology. 1994;60(2):71-87.
48. Siegelman SS, Copeland BE, Saba GP, Cameron JL, Sanders RC, Zerhouni EA. CT of fluid collections associated with pancreatitis. American Journal of Roentgenology. 1980;134(6):1121-32.
49. Lee SH, Bodensteiner D, Eisman S, Dixon AY, McGregor DH. Chronic relapsing pancreatitis with pseudocyst erosion into the portal vein and disseminated fat necrosis. American Journal of Gastroenterology. 1985;80(6).
50. Mullin GT, Caperton EM, Crespin SR, Williams RC. Arthritis and skin lesions resembling erythema nodosum in pancreatic disease. Annals of internal medicine. 1968;68(1):75-87.
51. Scarpelli DG. Fat necrosis of bone marrow in acute pancreatitis. The American journal of pathology. 1956;32(5):1077.
52. Whitcomb D, Malecka-Panas E, Lehman G, Vasileva G, Gubergrits N, Caras S, et al. Efficacy and Safety of Pancrelipase Delayed-Release Capsules (Creon®) in Patients With Pancreatic Insufficiency Due to Chronic Pancreatitis or Pancreatic Surgery: 175. American Journal of Gastroenterology. 2009;104:S69-S70.
53. Moghimian M, Soltani M, Abtahi H, Adabi J, Jajarmy N. Protective effect of tunica albuginea incision with tunica vaginalis flap coverage on tissue damage and oxidative stress following testicular torsion: Role of duration of ischemia. Journal of pediatric urology. 2016;12(6):390. e1- e6.
54. Fink GW, Norman JG. Specific changes in the pancreactic expression of the interleukin 1 family of genes during experimental acute pancreatitis. Cytokine. 1997;9(12):1023-7.
55. Minutoli L, Puzzolo D, Rinaldi M, Irrera N, Marini H, Arcoraci V, et al. ROS-mediated NLRP3 inflammasome activation in brain, heart, kidney, and testis ischemia/reperfusion injury. Oxidative medicine and cellular longevity. 2016;2016.
56. Williams MS, Kwon J. T cell receptor stimulation, reactive oxygen species, and cell signaling. Free Radical Biology and Medicine. 2004;37(8):1144-51.
57. Sohal R, Allen R, Nations C. Oxygen free radicals play a role in cellular differentiation: an hypothesis. Journal of free radicals in biology & medicine. 1986;2(3):175-81.
58. de Lamirande E, Jiang H, Zini A, Kodama H, Gagnon C. Reactive oxygen species and sperm physiology. Reviews of reproduction. 1997;2(1):48-54.
59. Aitken RJ, Clarkson JS. Cellular basis of defective sperm function and its association with the genesis of reactive oxygen species by human spermatozoa. Reproduction. 1987;81(2):459-69.
60. Aitken RJ. The Amoroso Lecture The human spermatozoon–a cell in crisis? Reproduction. 1999;115(1):1-7.
61. Al-Sahaf M, Ibrahim N. The effect of months on physical of sperms and morphological alterations in the testes and epididymis of Iraqi buffalo. Iraqi J Vet Med. 2012;36:204-20.

[Downloaded from jabs.fums.ac.ir on 2025-12-18]
[DOR: 20.1001.1.22285105.2020.10.3.12.6]

Original Article

Evaluation of Lipase-Pancreatin Administration on Testicular Structure Followed by L-arginine-Induced Pancreatitis in Mice

Fatahian dehkordi R[1*], Yazdanpanah MJ[2], kolahdouz MJ[2], Ahmadi N[2]

1. Department of Basic Sciences, Faculty of Veterinary, Shahrekord University, Shahrekord, Iran
2. Faculty of Veterinary, Shahrekord University, Shahrekord, Iran

Received: 07 Apr 2020 Accepted: 16 Jul 2020

Abstract

Background & Objective: L-arginine-induced experimental pancreatitis was evaluated as a distinct and new form of experimental pancreatitis with particular consideration to the therapeutic role of lipase-pancreatin and its effects on testicular tissue structure.

Materials & Methods: Fifty mice were classified into: 1) control; 2) induced pancreatitis (IP) by administration of L-arginine solution (300 mg/100g); 3) IP by L-arginine solution (300 mg/100g) along with lipase- pancreatin; 4) IP group with L-arginine solution (400 mg/100g); 5) IP group by L-arginine solution (400 mg/100g) along with lipase- pancreatin. L-arginine solution was administered only once at the beginning of the course by intraperitoneal injection and lipase-pancreatin treatments were twice daily for 14 consecutive days and started 72 hours later after L-arginine administration. Finally, tissues samples were prepared for stereological analysis by SPSS 23 software and one-way analysis of variance (One-way ANOVA).

Results: The results showed that after experimental pancreatitis with different doses of L-arginine, the mean area and diameter of seminiferous tubules and the area of spermatogonia cells in the treated groups were significantly decreased or increased in comparison with the control group, However, no significant difference was observed in the area of spermatid cells and primary spermatocytes between the treatment and control groups. It was also observed that in the lipase-pancreatin-treated groups, the tissue changes caused by L-arginine-induced pancreatitis were significantly compensated.

Conclusion: It can be concluded that the L-arginine-induced pancreatitis has caused testicular tissue changes and the use of lipase-pancreatin solution has been shown to be partly effective in reducing these changes.

Keywords: Lipase-Pancreatin, Histomorphometry, Pancreatitis, L-Arginine, Testis, Mouse

***Corresponding Author: Fatahian Dehkordi Rahmat Allah,** Department of Basic Sciences, Faculty of Veterinary, Shahrekord University, Shahrekord, Iran
Email: fatahian_1349@yahoo.com
https://orcid.org/0000-0003-2126-6847

[Downloaded from jabs.fums.ac.ir on 2025-12-18]

[DOR: 20.1001.1.22285105.2020.10.3.12.6]