

مقاله پژوهشی

اثر رتینوئیک اسید بر روی بافت رحم و هورمون‌های استرادیول و پروژسترون در موش ماده بالغ BALB/c

آرزو مستقیمی^۱، پروین تراب زاده خراسانی^{۱*}، مینا رضمانی^۲

۱- گروه زیست‌شناسی (تکوین جانوری)، دانشگاه آزاد اسلامی، واحد کرج، کرج، ایران

۲- گروه زیست‌شناسی، واحد تهران مرکزی، دانشگاه آزاد اسلامی، تهران، ایران

تاریخ پذیرش مقاله: ۱۳۹۷/۰۴/۰۹

تاریخ دریافت مقاله: ۱۳۹۶/۱۰/۲۵

چکیده

زمینه و هدف: رتینوئیک اسید به‌عنوان تنظیم‌کننده‌ی مهم رشد و نمو و تمایز سلولی شناخته‌شده و برای فرآیند نرمال تولیدمثلی در جنس نر و ماده ضروری است. تحقیق حاضر به‌منظور بررسی اثرات رتینوئیک اسید بر روی بافت رحم و هورمون‌های استرادیول و پروژسترون در موش‌های ماده بالغ BALB/c انجام شد. **مواد و روش‌ها:** در این مطالعه پس از مشخص شدن دوز مناسب رتینوئیک اسید، تزریق طی ۳۰ روز به‌صورت درون صفاقی (IP) بر روی ۷۵ موش ماده بالغ BALB/c با انتخاب دوزهای ۱۵ (گروه اول)، ۲۵ (گروه دوم) و ۳۵ mg/kg.b.w (گروه سوم)، گروه کنترل (عدم تزریق) و شم (تزریق آب مقطر) صورت گرفت. برای مقایسه گروه‌ها از آنالیز ANOVA و سپس آزمون Dunacn استفاده شد و سطح معنی‌داری (P < ۰/۰۵) و (P < ۰/۰۰۱) در نظر گرفته شد. **نتایج:** در بررسی‌های مربوط به بافت رحم افزایش معنی‌دار قطر کلی رحم و ضخامت لایه‌های (آندومتر، میومتر، پریمتر) (P < ۰/۰۵)، (P < ۰/۰۰۱)، افزایش تعداد غدد ترش‌جی بسته و کاهش تعداد غدد ترش‌جی باز (P < ۰/۰۰۱)، افزایش استرادیول (P < ۰/۰۵) و کاهش پروژسترون (P < ۰/۰۵) مشاهده شد. **نتیجه‌گیری:** رتینوئیک اسید اثر تخریبی بر روی بافت رحم و هورمون‌های جنسی دارد و استفاده از آن خصوصاً در زنان باید تحت نظارت پزشک و آگاهانه صورت گیرد.

کلمات کلیدی: رتینوئیک اسید، رحم، استرادیول، پروژسترون، موش

مقدمه

رتینوئیک اسید، متابولیت طبیعی ویتامین A یا رتینول محسوب می‌شود و در دو فرم ایزومری سیس و ترانس وجود دارد (۱). ال- ترانس رتینوئیک اسید (Vesanoïd) فعال‌ترین مشتق رتینوئیدی در طی مراحل رشد و نمو و تمایز سلولی (تمایز سلول‌های بنیادی جنینی) است (۲). رتینوئیک اسید (RA) یک مورفوژن طبیعی است که سطوح آن در طی مورفوژنز، توسط بیان تنظیم‌شده آنزیم‌هایی نظیر رتینالدئید دهیدروژناز سیتوزولی (RALDH3, RALDH2, RALD H1) کنترل می‌شود که سنتز RA را از رتینال انجام می‌دهند (۳). سنتز اسید قرار دارند (۷، ۸).

رتینوئیک اسید دارویی است که دارای اثراتی در جهت بهبود و یا ایجاد ناهنجاری است. بدین صورت که دارای اثرات مورفوژنی

رتینوئیک اسید، متابولیت طبیعی ویتامین A یا رتینول محسوب می‌شود و در دو فرم ایزومری سیس و ترانس وجود دارد (۱). ال- ترانس رتینوئیک اسید (Vesanoïd) فعال‌ترین مشتق رتینوئیدی در طی مراحل رشد و نمو و تمایز سلولی (تمایز سلول‌های بنیادی جنینی) است (۲). رتینوئیک اسید (RA) یک مورفوژن طبیعی است که سطوح آن در طی مورفوژنز، توسط بیان تنظیم‌شده آنزیم‌هایی نظیر رتینالدئید دهیدروژناز سیتوزولی (RALDH3, RALDH2, RALD H1) کنترل می‌شود که سنتز RA را از رتینال انجام می‌دهند (۳). سنتز

*نویسنده مسئول: پروین تراب زاده خراسانی، گروه زیست‌شناسی (تکوین جانوری)، دانشگاه آزاد اسلامی، واحد کرج، کرج، ایران
Email: p.torabzadeh@gmail.com
https://orcid.org/0000-0002-2531-8571

مواد و روش‌ها

۷۵ سر موش آزمایشگاهی ماده از موسسه سرم و واکسن‌سازی رازی حصارک خریداری شده و در اتاق پرورش حیوانات دانشگاه کرج تحت شرایط کنترل شده از نظر نور، دما و رطوبت نگهداری شدند. با استفاده از زمان سنج خودکار برقی، دوره نوری ۱۲ ساعت روشنایی و ۱۲ ساعت تاریکی برقرار شد. دمای اتاق در 22 ± 2 درجه سانتی‌گراد و رطوبت اتاق نیز با دستگاه بخور در حد طبیعی ($50 - 40\% RH$) تنظیم گردید. در این تحقیق سه دوز به میزان ۱۵ (دوز کم)، ۲۵ (دوز متوسط) و 35 mg/kg.b.w (دوز بالا) بررسی گردید. گروه ۱ (کنترل): شامل ۱۵ سر حیوان بود که در طی آزمایش هیچ‌گونه حلال یا دارویی دریافت نکردند. گروه ۲ (شم): شامل ۱۵ سر حیوان که در طی ۳۰ روز تزریق آب مقطر دریافت کردند. گروه ۳ (تجربی ۱): شامل ۱۵ سر حیوان که در مدت ۳۰ روز بدون استراحت 15 mg/kg.b.w رتینوئیک اسید به روش تزریق درون صفاقی دریافت کردند. گروه ۴ (تجربی ۲): شامل ۱۵ سر حیوان که در مدت ۳۰ روز بدون استراحت 25 mg/kg.b.w رتینوئیک اسید دریافت کردند. گروه ۵ (تجربی ۳): شامل ۱۵ سر حیوان بود که در مدت ۳۰ روز بدون استراحت 35 mg/kg.b.w رتینوئیک اسید دریافت کردند و در هنگام تزریق درون صفاقی کاملاً رعایت موازین بهداشتی انجام شده و کمترین مشکلی برای حیوانات ایجاد نشد.

روش تزریق برای بررسی اثر داروی رتینوئیک اسید بر

روی بافت رحم: پودر رتینوئیک اسید خریداری شده و جهت تزریق، بر اساس وزن موش‌ها در آب مقطر به صورت روزانه حل شد. بعد از انجام تزریقات به روش درون صفاقی، موش‌ها با کلروفرم بی‌هوش شده به‌گونه‌ای که آن‌ها هیچ‌گونه دردی را احساس نکردند، سپس به‌طور مستقیم از قلب آن‌ها خون‌گیری شد و خون‌ها را درون سانتریفیوژ قرار داده، سرم خون آن‌ها به‌وسیله سمپلر جدا شده و تا انجام آنالیزهای هورمونی در فریزر ۱۸- نگه داشته شدند.

سپس موش‌ها تشریح شده و بافت رحم آن‌ها به‌دقت از داخل بدن خارج گردید و سپس بافت‌ها در فرم آلدئید ۱۰٪ جهت تثبیت برای انجام کارهای پاتولوژیکی نگه‌داری شدند. سپس مراحل پردازش بافتی و رنگ‌آمیزی هماتوکسیلین - ائوزین بر روی نمونه‌ها انجام و از آن‌ها لام تهیه شد.

لام‌های تهیه‌شده به‌دقت به‌وسیله میکروسکوپ نوری به‌صورت ده مقطع ده میدان دید بررسی و هر نمونه تجربی به‌صورت بین

در افزایش بلوغ و بهبود تکوین جنینی بوده و این اثر رتینوئیک اسید در تحقیقی که توسط ایمانی و همکاران در سال ۱۳۸۶ با بررسی اثر هم‌کشتی سلول‌های گرانولوزا و رتینوئیک اسید بر بلوغ و تکوین تخمک‌های نارس در موش نژاد NMRI در محیط آزمایشگاه انجام شد و مشخص گردید که این هم‌کشتی سبب افزایش بلوغ و بهبود تکوین جنین‌های حاصل از آن‌ها می‌شود (۹). همچنین، رتینوئیک اسید می‌تواند نقش مهمی را در کاهش وزن ایفا کند. این دارو با تغییر در میانجی‌های عصبی مرتبط با متابولیسم انرژی نقش خود را در کاهش وزن و دریافت غذا ایفا می‌کند. این نقش رتینوئیک اسید در کاهش وزن، در تحقیقی که توسط شجاعی و همکاران در سال ۱۳۸۶ انجام شده و همچنین در مطالعات Paul E. Goss و همکاران در سال ۲۰۱۲ تأیید شده است (۱۰، ۱۱). رتینوئیک اسید به سنتز کلاژن که ماده زمینه‌ای دندان‌ها، استخوان‌ها، تاندون‌ها و بافت همبند است نیز کمک کرده که این اثر رتینوئیک اسید در تحقیقات Niederreither و همکاران در سال ۲۰۰۲ با بررسی اثر الگوهای مستقل از سنتز رتینوئیک اسید -رتینالدهید دهیدروژناز ۲ (RALDH2) در جنین موش مشخص شد و Richard Kin و Ting Kam و همکاران در سال ۲۰۱۲ مکانیسم سنتز رتینوئیک اسید در مراحل اولیه‌ی رشد و نمو جنینی (۲-۷ روزه)، عملکردهای ویتامین A و مشتقات آن را مورد بررسی قرار دادند و بیان کردند که آنزیم رتینالدهید دهیدروژناز، مسئول بسیاری از الگوهای فعالیت ژن در بند ناف و مزودرم تنه مشتقات نخاعی است و حذف این آنزیم منجر به نقص در ریخت‌شناسی اولیه و مرگ جنینی می‌گردد (۴، ۱۲).

مصرف داروی آل ترانس رتینوئیک اسید باعث عوارض جانبی در اعصاب مرکزی، سردرد و تب، ناراحتی قلبی - عروقی، ناراحتی قفسه سینه، افت فشارخون، خشکی پوست و مخاط، ریزش مو، استفراغ، اسهال و درد عضلانی و تورم استخوان‌ها می‌شود. این دارو در درمان لوسمی حاد پرومیلوسیتیک بزرگسالان با ایجاد سلول‌های لوسمی تمایز یافته که قابلیت تکثیر ندارند، جهت درمان به‌صورت خوراکی با دوز 45 mg/kg/day در ۲-۳ دوز منقسم به مدت ۳۰ روز پس از اتمام بهبودی استفاده می‌شود (۱۳، ۱۴). رتینوئیک اسید برای درمان ضایعات بدخیم، سرطان‌های پوست، ریه، مثانه و غدد پستانی مفید است (۱۵). هدف این پژوهش، ارزیابی اثر رتینوئیک اسید بر دستگاه تناسلی موش ماده نژاد BALB/c است.

با مطالعه برش گیری‌های انجام گرفته بر روی رحم موش‌های کنترل، شم و گروه‌های تجربی با دوزهای تزریقی ۱۵ mg/kg.b.w، ۲۵ mg/kg.b.w و ۳۵mg/kg.b.w مشخص شد که به تدریج با افزایش دوز تزریقی داروی رتینوئیک اسید، ضخامت رحم و لایه‌های رحمی (آندومتر، میومتر، پریمتر) هم در بین گروه‌های تجربی با یکدیگر و هم نسبت به کنترل و شم افزایش یافته و از میزان غدد ترشحاتی باز رحمی نسبت به گروه کنترل و شم کاسته و در بین گروه‌های تجربی افزایش یافته و بر میزان غدد ترشحاتی بسته رحمی گروه‌های تجربی، کنترل و شم افزوده شده است (شکل ۱).

همچنین کاهش معنادار غدد ترشحاتی باز رحم و نیز افزایش معنادار هورمون استرادیول (نمودار ۱) و کاهش معنی‌دار هورمون پروژسترون (نمودار ۲) در مقایسه با گروه کنترل مشاهده شد.

گروهی با نمونه‌های تجربی دیگر و همچنین نمونه شم و کنترل مقایسه گردید.

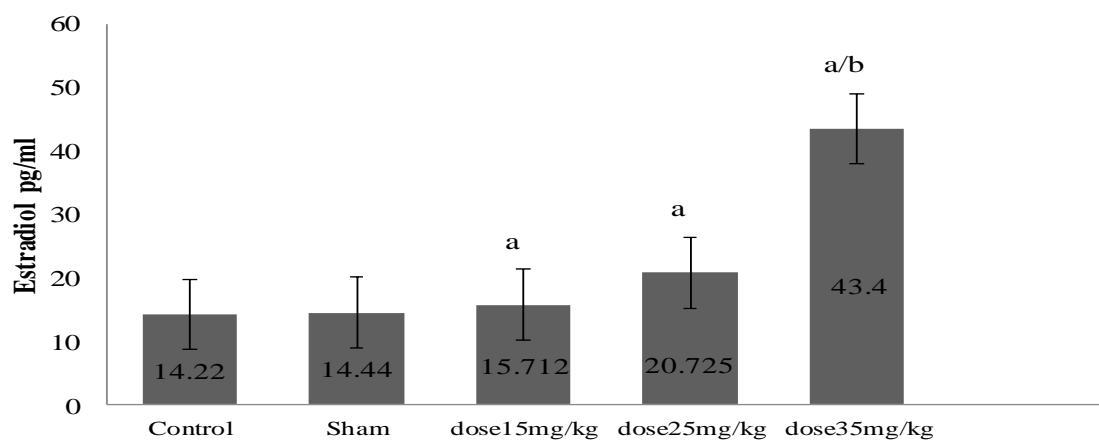
روش‌های آماری مورداستفاده: جهت آنالیز آماری نتایج به دست آمده از آنالیز واریانس یک عاملی با تکرار (ANOVA) استفاده گردید و برای آنالیز داده‌ها از برنامه spss 22 استفاده شد. محاسبات آماری داده‌های حاصله از عملیات انجام گرفته به کمک کامپیوتر انجام شد، شاخص‌های موردنظر شامل میانگین و انحراف معیار بوده است. هم‌چنین برای آنالیز داده‌ها تست دانکن با سطح معنی‌داری ($P < 0.05$)، ($P < 0.001$) نیز انجام شد.

نتایج

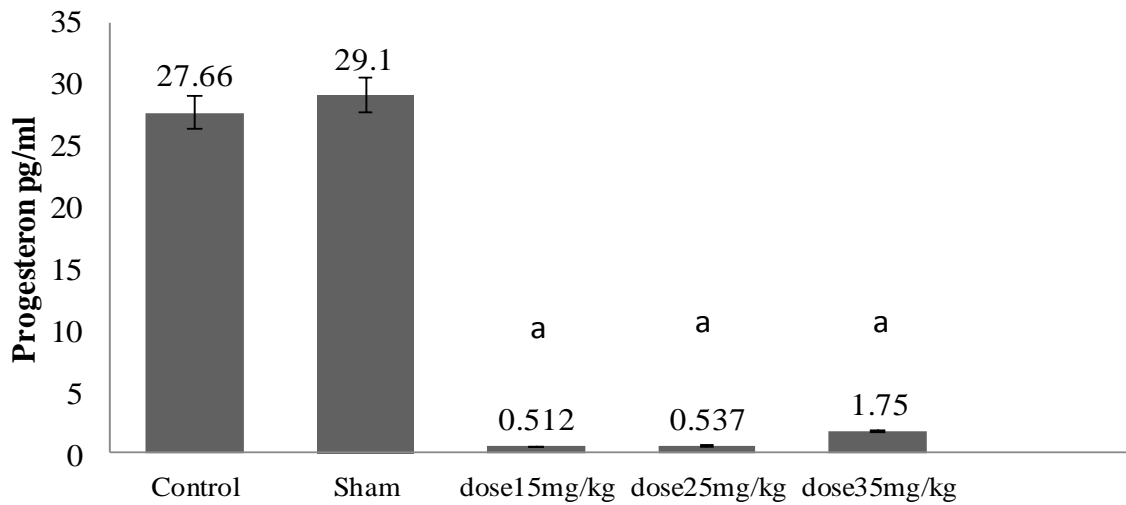
بررسی‌های مربوط به بافت رحمی، افزایش معنی‌دار قطر کلی رحم (آندومتر، میومتر، پریمتر) در تمام گروه‌های تجربی را نسبت به گروه شم و کنترل نشان داد (جدول ۱ و شکل ۱).

جدول ۱- نتایج تحلیل آماری اندازه قطر رحم با میکرومتر برحسب (mm)

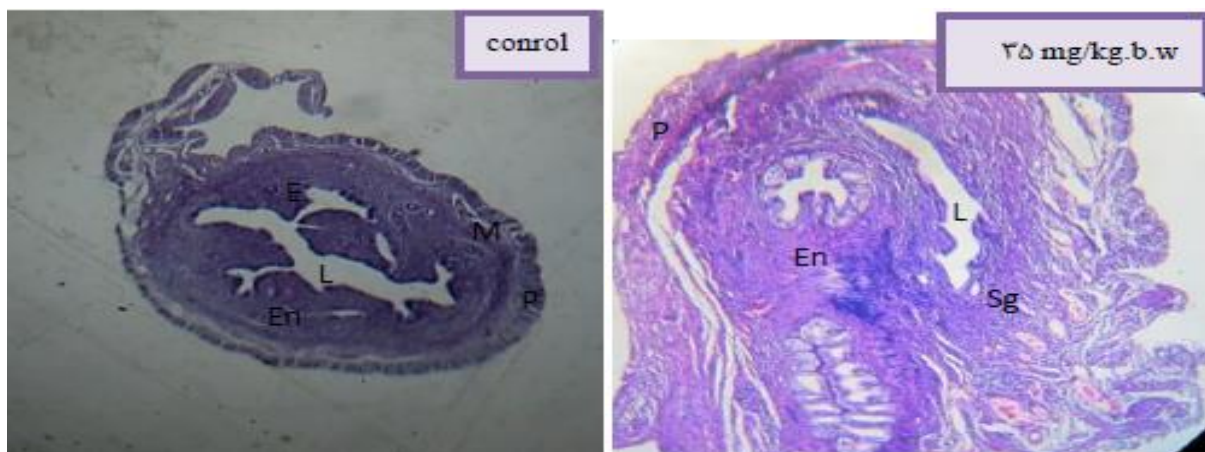گروه‌های مورد مطالعه	انحراف معیار	میانگین	معنادار بودن نسبت به گروه کنترل، شم و بین گروهی
کنترل	± 0.103	0.412	
شم	± 0.086	0.475	
دوز تجربی ۱۵ mg/kg.b.w (T1)	± 0.145	0.946	aa ($P < 0.001$)
دوز تجربی ۲۵ mg/kg.b.w (T2)	± 0.094	1.037	aa ($P < 0.001$)
دوز تجربی ۳۵ mg/kg.b.w (T3)	± 0.150	1.097	aa ($P < 0.001$)



نمودار ۱- مقایسه غلظت استرادیول سرم در نمونه‌های کنترل، شم و تجربی با دوزهای مختلف در موش ماده بالغ BALB/c
=a معناداری ($P < 0.05$) نسبت به گروه کنترل و شم =b معناداری ($P < 0.05$) نسبت به گروه تجربی ۱۵mg/kg.b.w (T1)



نمودار ۲- مقایسه غلظت پروژسترون سرم در نمونه‌های کنترل شم و تجربی با دوزهای مختلف در موش ماده بالغ BALB/c
 a = معناداری ($P < 0.05$) نسبت به گروه کنترل و شم



شکل ۱- تصویر میکروگراف برش عرضی بافت رحم گروه کنترل و تجربی با دوز ۲۵ mg/kg.b.w (بزرگ‌نمایی ۴۰×)
 P= پریمتر =M=میومتر =En=آندومتر =Sg= غدد ترشچی =L=لومن =E= اپی‌تلیوم

بحث و نتیجه‌گیری

بیان کردند که مکمل آل ترانس رتینوئیک اسید (ATRA) به‌طور قابل توجهی وزن رحم و لایه‌های رحمی را افزایش داده است، مشابه است (۱۹).

در این پژوهش، ما شاهد افزایش معنادار میزان هورمون استرادیول هم نسبت به گروه کنترل و هم در بین گروه‌های تجربی به ترتیب افزایش دوز بودیم (نمودار ۱). Bucco و همکاران در سال ۱۹۹۶ بررسی محلی سازی پروتئین‌های اتصال سلولی رتینوئیک اسید (CRABPI) و (CRABPII) در رحم موش صحرایی دریافتند که CRABP در متابولیسم رتینوئیک اسید شرکت داشته و انتقال آن به داخل هسته، جایی که

ویتامین A (رتینول) یک ویتامین ضروری در رژیم غذایی است. به‌علاوه، رتینوئیدها برای فرآیند نرمال تولیدمثلی در جنس نر و ماده ضروری می‌باشند (۱۶). استرادیول به‌عنوان مهم‌ترین عامل القای تکثیر سلولی و بازسازی آندومتر به‌حساب می‌آید و از آنجایی که در پژوهش حاضر، شاهد افزایش معنی‌دار استرادیول در هر سه دوز تزریقی بودیم، بنابراین اندازه رحم و ضخامت لایه‌های رحم نیز در هر سه دوز تزریقی افزایش معنی‌دار وابسته به هورمون یافته است (جدول ۱) (۱۷، ۱۸)؛ بنابراین نتایج حاضر با نتایج پژوهش Tomoko KODA و همکاران که در سال ۲۰۰۷

پژوهش‌ها می‌توان به افزایش تخمک‌گذاری و افزایش تعداد جسم زرد و فعالیت هورمون LH و به دنبال آن تولید هورمون پروژسترون اشاره کرد.

با توجه به مشاهدات می‌توان این‌طور نتیجه گرفت که داروی رتینوئیک اسید، اثر مخرب بر روی بافت رحم و هورمون‌های جنسی موش ماده داشته و استفاده از این دارو به‌مرور زمان سبب ایجاد ناهنجاری‌هایی از جمله افزایش قطر رحم و ضخامت لایه‌های رحمی و اختلالات هورمونی شده که این موارد در نهایت سبب ناباروری و عدم لانه‌گزینی صحیح جنین خواهد شد. لذا پیشنهاد می‌شود در پژوهش‌های دیگری به بررسی اثرات ترانوژنیک و سقط‌زایی داروی رتینوئیک اسید پرداخته شود.

تشکر و قدردانی

بدین‌وسیله از دانشکده علوم دانشگاه آزاد اسلامی کرج، گروه سلولی - تکوینی و آزمایشگاه جنین‌شناسی تشکر و قدردانی می‌نمایم. پژوهش انجام‌شده دارای کد اخلاق (IR.IAU.K.REC.1395.35) است.

تعارض منافع

نویسندگان هیچ‌گونه تعارض منافی را اعلام نکرده‌اند.

رستپورهای رتینوئیک اسید قرار دارند را تسهیل می‌کند، بدین‌جهت رتینوئیک اسید در درمان کاهش هورمون استرادیول نقش مهمی را ایفا می‌کند (۲۰). بنابراین نتایج پژوهش حاضر بامطالعه Bucco مشابه است.

در حقیقت پروژسترون از رشد فولیکول‌های جدید و تخمک‌گذاری جلوگیری نموده و مخاط رحم را برای آبستنی و نگهداری جنین مهیا می‌کند (۲۱). در نمونه‌های تجربی حاضر، سطح پروژسترون نسبت به گروه کنترل کاهش معنادار یافته اما سطح پروژسترون به ترتیب با افزایش دوز تزریقی افزایش یافته بود (نمودار ۲). نتایج حاضر با بررسی‌های J. GANGULY و همکاران در سال ۱۹۷۰ که بیان کردند میزان ترشح پروژسترون و فعالیت β -هیدروکسی- Δ 5 استروئید دهیدروژناز تخمدان در موش‌های باردار با توجه به حضور رتینوئیک اسید کمتر شده بود هم‌خوانی داشته است (۲۲)؛ اما با پژوهش Takashi Minegishi و همکاران در سال ۲۰۰۰ که نشان دادند، رتینوئیک اسید و رتینول باعث افزایش توانایی هورمون‌های FSH, LH و پروژسترون می‌شود (۲۳) و پژوهش Wen Li Zheng و همکاران در سال ۱۹۹۹ که بیان کردند رتینوئیک اسید می‌تواند تولید پروژسترون را در جسم زرد سلول‌های گرانولوزا افزایش دهد (۷)، متفاوت است که از علل احتمالی افزایش پروژسترون در این

References

1. Azadbakht M, Ramezani M, Ebrahimi S, Moradi H. The Study of Retinoic Acid Effects on Testicular Development of NMRI Mice. Journal of Fasa University of Medical Sciences. 2016;6:440-446. [Article in Persian]
2. Mangelsdorf DJ, Umesono K, Evans RM. Cellular biology and Biochemistry of the Retinoids. In: Sporn MB, Roberts AB, Goodman DS (eds.), The Retinoids-Biology, Chemistry and Medicine. New York: Raven Press, Ltd. 1994: 319-350.
3. Niederreither K, McCaffery P, Drager UC, Chambon P, Dolle P. Restricted Expression and Retinoic acid-induced Down Regulation of the Retinaldehyde dehydrogenase type 2 (RALDH-2) gene during mouse development. Mech Dev. 1997;62(1):67-785.
4. Niederreither K, Vermot J, Fraulob V, Chambon P, Dolle P. Retinaldehyde Dehydrogenase 2 (RALDH2)- Independent Patterns of Retinoic Acid Synthesis in The Mouse Embryo. The journal of Proc Natl Acad Sci U S A. 2002; 10;99(25): 111-166.
5. Giguere V. Retinoic Acid Receptors Cellular Retinoid Binding Proteins: Complex Interplay Retinoid signaling. Endocrine Society. 1994; 15(1):61-79.
6. Bucco RA, Zheng WL, Wardlaw SA, Davis JT, Sierra-Rivera E, Osteen KG, et al. Regulation and localization of cellular retinol-binding protein, cellular retinoic acid-binding protein (CRABP), and CRABP II in the uterus of the Pseudopregnant rat. The journal of the Endocrinology Jul. 1996;137(7): 3111-3122.

7. Zheng w, a. Bucco R, Sierra-rievera E, G. Osteen k, H. Melner M, E. Ong d. Synthesis of Retinoic Acid by Rat Ovarian Cells That Express Cellular Retinoic Acid binding protein-I,II. *Journal Biology of Reproduction*. 1999; 60:110-114.
8. Stachurska E, Loboda A, Niderla-Bielinska J, Szperl M, Juszynski M, et al. Expression of cellular retinoic acidbinding protein I and II (CRABP I and II) in embryonic mouse hearts treated with retinoic acid. *Acta Biochim Pol*. 2011; 58(1):19-29.
9. Imani H, Tahaei L, Parivar K, Reza Zadeh M, Kazemi Ashtiani S, Shahverdi A, et al. The Impact of Co Granulosa and Retinoic Acid on Maturation and Development of Immature Mouse Oocytes in Vitro. *Iranian Anatomical Sciences J*. 2007; 5(19, 20): 137-146. [in Persian]
10. Shojaei N, Abbas Nejad M, porabuly Iran. The Effect of The Nucleus Accumbens Shell Injection of Retinoic Acid on Food Intake and Body Weight in Male Rats. *Iran BiologyJ*. 2007; 20 (4): 1-9. [Article in Persian]
11. Goss P. E, Qi Sh, Hu H, K. Gediya L, Purushottamacha P, et al. Anti-tumor Effects of a Novel Retinoic Acid Metabolism Blocking Agent VN/14-1 in The *N*-methyl-*N*-Nitrosourea -Induced Rat Mammary Carcinoma Model and Its Effects on The Uterus. *The Journal of NIH Public Access Author Manuscript*. 2012; 133(1): 137-144.
12. Kin Ting Kam R, Chen Y, Deng Yi, Zhao H. Retinoic Acid Synthesis and Functions in Early Embryonic Development. *The journal Cell & Bioscience*. 2012; 2(11):1-14.
13. Hong W, Itri L. In *The Retinoids: Biology, Chemistry, and Medicine* Sporn, M. B. Roberts, A. B, and Goodman, D. S. eds Raven Press. *Biochemistry and Molecular Biology (IUBMB)*. 1994;22(1): 597-630.
14. Napoli JL. Retinoic acid biosynthesis and metabolism. *FASEB J*. 1996; 10(9):993-1001.
15. Gudas LJ, Sporn MB, Roberts AB. Cellular biology and biochemistry of the retinoids. In: Sporn MB, Roberts AB, Goodman DS (eds.). *The Retinoids-Biology, Chemistry and Medicine*. New York: Raven Press, Ltd. 1994;269(22): 443-520.
16. Chew BP, Archer RG. Comparative Role of vitamin A and B-carotene on Reproductive and Neonatal Survival in Rats. *Theriogenology J*. 1983; 20(4): 459-472.
17. Bauer J, Stoffel-Wagner B, Flügel D, Kluge M, Elger CE. The impact of Epilepsy Surgery on Sex Hormones and The Menstrual Cycle in Female Patients. *Europe PMC Plus J Seizure*. 2000;9(6): 389-393.
18. Cynthia L, Harden Md. Interaction Between Epilepsy and Endocrine Hormones: Effect on The Lifelong Health of Epileptic Women. *The journal of Advance Studies in Medicine*. 2003; 3(8):1-6.
19. KODA T, Morita M, Imai H. Retinoic Acid Inhibits Uterotrophic Activity of BisphenolA in Adult ovariectomized Rats. *Journal of Nutr sci vitaminology*. 2007; 53(5): 432-436.
20. Bucco RA, Zheng WL, Wardlaw SA, Davis JT, Sierra-Rivera E, Osteen KG, et al. Regulation and localization of cellular retinol-binding protein, cellular retinoic acid-binding protein (CRABP), and CRABP II in the uterus of the Pseudopregnant rat. *The journal of the Endocrinology Jul*. 1996;137(7): 3111 -3122.
21. Tamadon kh. *Histology, Publications University of Mashhad Press: Bloom and Faust; 1986. Vol II. p: 1480 -1535. [Article in Persian]*
22. Ganguly J, Pope G. S, Thompson S. Y, Toothill Joyce, Edwards-webb J. D, Waynforth H. B. Studies on Metabolism of Vitamin A: The Effect of Vitamin A Status on The Secretion Rates of Some Steroids Into The Ovarian Venous Blood of Pregnant Rats. *Biochem J*. 1971; 122:235-239.
23. Minegishi T, Hirakawa T, Kishi H, Abe K, Tano M, et al. The mechanisms of retinoic acid-induced regulation on the follicle- stimulating hormone receptor in rat granulosa cells. *The journal of Biochimica et Biophysica Acta (BBA)*. 2000; 1495(3):203-211.



Original Article

The Effect of Retinoic Acid on Uterine Tissue and Estradiol, Progesterone Hormones in Female Adult BALB/c Mice

Mostaghimi A¹, Torabzadeh Khorasani P^{1*}, Ramezani M²

1. Department of Biology, Karaj Branch, Islamic Azad University, Karaj, Alborz, Iran

2. Department of Biology, Central Tehran Branch, Islamic Azad University, Tehran, Iran

Received: 15 Jan 2018

Accepted: 30 Jun 2018

Abstract

Background & Objectives: Retinoic acid is recognized as a regulator of the growth and cell differentiation and is necessary for normal reproductive in male and female. The present study was done to investigate the effect of retinoic acid on the uterine tissue and estradiol and progesterone hormones in female adult BALB/c mice.

Material & Methods: In this study after determining the appropriate dose of retinoic acid, it was injected intraperitoneally (IP) for 30 days On 75 adult BALB/c mice with doses of 15 (Group I), 25 (Group II), and 35mg/kg.b.w (Group III), control group (non- injection) and sham (distilled water injection). ANOVA analysis and Duncan test were applied to compare the means with significance level ($P<0.05$) and ($P<0.001$).

Results: Uterine tissue studies indicated an increase in overall thickness of the uterus (endometrium, myometrium, perimetrium) ($P<0.001$), ($P<0.05$) increase number of closed glands, and decrease in open glands ($P<0.001$). The level of estradiol increased ($P<0.05$) and progesterone secretion decreased ($P<0.05$).

Conclusion: It can be concluded that retinoic acid has damaging effect on the uterus tissue and sexual hormones, and its use especially in female should be by awareness and under physician supervision.

Keywords: Retinoic acid, Uterus, Estradiol, Progesterone, Mice

*Corresponding Author: Parvin Torabzadeh Khorasani, Department of Biology, Karaj Branch, Islamic Azad University, Karaj, Alborz, Iran
Email: p.torabzadeh@gmail.com
<https://orcid.org/0000-0002-2531-8571>

Journal of Fasa University of Medical Sciences 8 (2018): 834-840