

## Original Article

## بررسی خاصیت ضد اکسیدانی ویتامین های E و C بر استرس اکسیداتیو ناشی از مصرف سولفاسالازین در بیضه موش صحرائی نر

مجتبی کشاورز<sup>۱</sup>، محمد علی تخشید<sup>۲</sup>، علیرضا توسلی<sup>۲</sup>، حسین کارگر جهرمی<sup>۲</sup>، محمد حسن مشکی باف<sup>۳\*</sup>، یزدان حیدری<sup>۴</sup>

۱- گروه زیست شناسی، دانشگاه آزاد اسلامی، جهرم، فارس، ایران.

۲- مرکز تحقیقات فن آوری تشخیص آزمایشگاهی، دانشکده پیراپزشکی، دانشگاه علوم پزشکی، شیراز، فارس، ایران.

۳- باشگاه پژوهشگران جوان، دانشگاه آزاد اسلامی، جهرم، فارس، ایران.

۴- گروه بیوشیمی، دانشگاه علوم پزشکی، فسا، فارس، ایران.

تاریخ پذیرش مقاله: ۱۳۹۰/۱۲/۲۰

تاریخ دریافت مقاله: ۱۳۹۰/۹/۲۴

### چکیده

**زمینه و هدف:** سولفاسالازین دارویی است که در درمان برخی بیماری‌های التهابی از جمله بیماری‌های التهابی روده برای طولانی مدت به بیماران تجویز می‌شود. مصرف این دارو موجب بروز یک سری اثرات جانبی از جمله ایجاد عقیمی در مردان می‌گردد. بنابراین، در این مطالعه نقش ویتامین‌های E و C در پیشگیری از اثرات سولفاسالازین بر اسپرماتوزن موش‌های صحرائی نر مورد مطالعه قرار گرفت.

**مواد و روش‌ها:** موش‌های نر بالغ (۲۰۰-۱۵۰ گرم) از نژاد ویستار به پنج گروه ۸ تایی تقسیم شدند (گروه کنترل و چهار گروه تجربی). موش‌ها در گروه‌های تجربی ۱، ۲، ۳ و ۴ روزانه به مدت ۱۴ روز متوالی سولفاسالازین (۶۰۰ mg/kg) از طریق گاوژ دریافت کردند. همچنین در این مدت موش‌های گروه تجربی ۲ علاوه بر سولفاسالازین روزانه ۲۰۰ mg/kg ویتامین C و گروه تجربی ۳ روزانه ۲۰۰ mg/kg ویتامین E و گروه تجربی ۴ روزانه ۲۰ mg/kg ویتامین C علاوه بر ۲۰۰ mg/kg ویتامین E از طریق گاوژ دریافت کردند. موش‌های گروه کنترل فقط غذای معمول و آب دریافت نمودند. در پایان این دوره وزن بدن و نسبت وزن بیضه‌ها به وزن بدن اندازه‌گیری شد. همچنین، شمارش اسپرم، درصد اسپرم‌های زنده، مورفولوژی اسپرم‌ها، درصد تحرک اسپرم‌ها، کیفیت کروماتین، تولید روزانه اسپرم، مورفولوژی اسپرم‌ها، غلظت بافتی آنزیم مالون دی‌آلدهید اندازه‌گیری شد و همچنین بررسی بافت‌شناسی با میکروسکوپ نوری بر روی مقاطع بافتی بیضه انجام گردید. در پایان، نتایج توسط تست‌های آماری واریانس یک طرفه و دانکن در سطح  $p < 0.05$  مورد تجزیه و تحلیل قرار گرفتند.

**نتایج:** نتایج نشان می‌دهد که مصرف سولفاسالازین بر وزن بدن، نسبت وزن بیضه به وزن بدن و غلظت سرمی هورمون تستوسترون اثر نداشته و کاهش معنی‌داری دیده نشد، در حالی که بر روی سایر پارامترها شامل تحرک اسپرم، مورفولوژی اسپرم و سلول‌های بافت بیضه اثر گذاشته است و به اصطلاح کاهش معنی‌داری در سطح  $p < 0.05$  ایجاد کرد. بیشترین اثر در گروه دریافت کننده ترکیب ویتامین‌های E و C مشاهده گردید. ولی باعث کاهش معنی‌داری بر روی سایر پارامترها از قبیل شمارش اسپرم، درصد اسپرم‌های زنده، کیفیت کروماتین، تولید روزانه اسپرم و غلظت بافتی آنزیم مالون دی‌آلدهید شده است.

**بحث:** نتیجه این مطالعه نشان می‌دهد که سولفاسالازین با افزایش استرس اکسیداتیو موجب اختلال در فرآیند اسپرماتوزن می‌شود و ویتامین‌های E و C با کاهش استرس اکسیداتیو موجب جلوگیری از آثار مخرب سولفاسالازین بر اسپرماتوزن می‌گردد.

**کلمات کلیدی:** سولفاسالازین، ویتامین‌های E و C، اسپرماتوزن

### مقدمه

بررسی علل و عوامل ایجاد کننده ناباروری در مردان و چگونگی جلوگیری از ایجاد ناباروری در یک جامعه، کمک ارزنده به بیمارانی است که از ناباروری رنج می‌برند. سولفاسالازین دارویی است که برای درمان بیماری‌های التهابی روده مثل کولیت السراتیو و بیماری کرون و همچنین آرتريت روماتوئید مورد استفاده قرار می‌گیرند. این بیماری‌ها مزمن و عود کننده بوده و فرد بیمار بایستی برای تمام عمر از این دارو استفاده نماید که با توجه به اثرات جانبی خطرناکی را به دنبال دارد، از جمله این مشکلات می‌توان به عقیمی در مردان اشاره نمود. سولفاسالازین از لحاظ ساختمانی از دو بخش سولفایپیریدین و ۵-آمینوسالیسیلات تشکیل شده

است که توسط یک پیوند آزو به یکدیگر متصل هستند. بخش فعال دارو ۵-آمینوسالیسیلات است و اثرات جانبی دارو مربوط به سولفا-پیریدین است (۱). در مطالعات متعددی نشان داده شده است که مصرف سولفاسالازین ممکن است موجب عقیمی در مردان گردد. لوی و همکاران برای اولین بار این اثر را در بیماران تحت درمان مبتلا به کولیت السراتیو نشان دادند (۲). در مطالعه دیگری تات و همکاران اسپرم غیر طبیعی را در مایع منی بیماران تحت درمان با سولفاسالازین نشان دادند (۳). فوکوشیما و همکاران مکانیسم عقیمی القا شده توسط سولفاسالازین

بررسی علل و عوامل ایجاد کننده ناباروری در مردان و چگونگی جلوگیری از ایجاد ناباروری در یک جامعه، کمک ارزنده به بیمارانی است که از ناباروری رنج می‌برند. سولفاسالازین دارویی است که برای درمان بیماری‌های التهابی روده مثل کولیت السراتیو و بیماری کرون و همچنین آرتريت روماتوئید مورد استفاده قرار می‌گیرند. این بیماری‌ها مزمن و عود کننده بوده و فرد بیمار بایستی برای تمام عمر از این دارو استفاده نماید که با توجه به اثرات جانبی خطرناکی را به دنبال دارد، از جمله این مشکلات می‌توان به عقیمی در مردان اشاره نمود. سولفاسالازین از لحاظ ساختمانی از دو بخش سولفایپیریدین و ۵-آمینوسالیسیلات تشکیل شده

\* نویسنده مسئول: محمد حسن مشکی باف، گروه بیوشیمی، دانشگاه علوم پزشکی، فسا، فارس، ایران.  
تلفن: ۰۹۱۷۱۳۰۲۸۲۷  
Email : meshkibaf2000@gmail.com

را مورد بررسی قرار دادند (۴) آن‌ها نشان دادند که تحرک اسپرم و واکنش اکروزوم که برای لقاح مهم می‌باشند توسط سولفاسالازین کاهش می‌یابد که نشان می‌دهد اثر سولفاسالازین در مرحله اسپرماتید و اپیدیمال است. در مطالعه‌ای که اخیراً انجام گردیده است نشان داده شده است که سولفاسالازین موجب کاهش تعداد اسپرماتیدها و درصد سلول‌های متحرک در بیضه می‌گردد. همچنین اختلالاتی در مورفولوژی اسپرم مثل اسپرم‌های بدون دم در دوز ۶۰۰ میلی‌گرم در روز نشان داده شده است (۴).

مکانیزم اثر سولفاسالازین در ایجاد عقیمی به خوبی مشخص نشده است. چندین مکانیسم در مورد اثر سولفاسالازین بر اسپرماتوزن پیشنهاد شده است. یکی از مکانیسم‌هایی که پیشنهاد گردیده است القا استرس اکسیداتیو می‌باشد، داروهایی که موجب تولید انواع اکسیژن فعال می‌گردند، نقش مهمی در کاهش کمیت و کیفیت مایع منی دارند (۴). اکسیژن فعال موجب پراکسیداسیون لیپیدی اسیدهای چرب غشاسلولی شده و در نتیجه نفوذپذیری غشا سلولی را افزایش می‌دهد که باعث عدم تحرک و مرگ اسپرم می‌گردد (۵ و ۶). در مطالعه‌ای که اخیراً انجام شده است نشان داده شده است که سولفاسالازین فعالیت آنزیم‌های دفاع آنتی‌اکسیدانی بدن یعنی سوپر اکسید دیسموتاز و گلوکاتایون ردکتاز را کاهش می‌دهد (۴).

با توجه به مصرف مزمن داروی سولفاسالازین و اثراتی که بر عقیمی مردان می‌گذارد استفاده از موادی که بتواند از اثرات جانبی این دارو جلوگیری کند می‌تواند راهی برای رفع این مشکل باشد. با توجه به افزایش استرس اکسیداتیو توسط سولفاسالازین به نظر می‌رسد که ترکیبات آنتی‌اکسیدانت بتوانند در رفع اثرات جانبی این دارو موثر باشند. ویتامین E یا آلفاتوکوفرول از جمله ترکیبات آنتی‌اکسیدان می‌باشد (۷). ویتامین E یک ویتامین محلول در چربی است که پاک‌کننده رادیکال‌های آزاد می‌باشد. یک مولکول توکوفرول به عنوان یک آنتی‌اکسیدان شکننده زنجیر می‌تواند دو رادیکال پروکسیل لیپید و در نتیجه دو واکنش بالقوه زنجیره‌ای پراکسیداسیون را مهار کند (۸). ویتامین C نیز از جمله ترکیبات آنتی‌اکسیدان است، این ویتامین محلول در آب است و در خنثی‌سازی رادیکال‌های آزاد و رفع استرس اکسیداتیو نقش دارد و علاوه بر پاک‌سازی رادیکال‌های آزاد موجب ورود مجدد آنتی‌اکسیدان‌های دیگر مانند ویتامین E و اورات‌ها به چرخه می‌شود (۹).

با توجه به مطالب عنوان شده هدف از مطالعه حاضر بررسی نقش حفاظتی ویتامین E و C بر آثار سولفاسالازین بر اسپرماتوزن در موش‌های آزمایشگاهی می‌باشد.

### مواد و روش‌ها

در مطالعه تجربی حاضر، از ۴۰ سر موش صحرایی نر بالغ از نژاد ویستار با وزن ۱۵۰ تا ۲۰۰ گرم استفاده شد. حیوانات در خانه حیوانات واقع در دانشگاه آزاد اسلامی واحد جهرم در شرایط استاندارد (۱۲ ساعت نور، ۱۲ ساعت تاریکی و دمای  $22 \pm 2$  درجه سانتی‌گراد) نگهداری شدند. این حیوانات به طور تصادفی در ۵ گروه به شرح زیر قرار داده شدند: گروه کنترل (C): هیچ گونه دارویی دریافت نمی‌کردند و تمام شرایط نگهداری و تغذیه‌ی آن‌ها مشابه سایر گروه‌ها بود.

گروه تجربی اول (E1): سولفاسالازین در دوز ۶۰۰ میلی‌گرم در روز به ازاء کیلوگرم وزن بدن به صورت گاوژ و به مدت ۱۴ روز دریافت کردند. انتخاب دوز با توجه به دوز مصرفی دارو و همچنین مطالعه قبلی که اثرات سولفاسالازین بر القا استرس اکسیداتیو عقیمی را مطالعه نموده است می‌باشد.

گروه تجربی دوم (E2): علاوه بر سولفاسالازین در دوز ۶۰۰ میلی‌گرم در روز به ازاء کیلوگرم وزن بدن ویتامین C در دوز ۲۰ میلی‌گرم به ازاء کیلوگرم وزن بدن ۱۵ دقیقه قبل از سولفاسالازین به صورت گاوژ دریافت کردند.

گروه تجربی سوم (E3): روزی یک بار سولفاسالازین در دوز ۶۰۰ میلی‌گرم در روز به ازاء کیلوگرم وزن بدن بعلاوه ویتامین E در دوز ۲۰۰ میلی‌گرم به ازاء کیلوگرم وزن بدن ۱۵ دقیقه قبل از سولفاسالازین به صورت گاوژ دریافت کردند.

گروه تجربی چهارم (E4): روزی یک بار سولفاسالازین در دوز ۶۰۰ میلی‌گرم در روز به ازاء کیلوگرم وزن بدن بعلاوه ویتامین E در دوز ۲۰۰ میلی‌گرم و ویتامین C در دوز ۲۰ میلی‌گرم به ازاء کیلوگرم وزن بدن به صورت گاوژ دریافت کردند. ویتامین‌های E و C، ۱۵ دقیقه قبل از سولفاسالازین داده می‌شد. لازم به ذکر است که در حین انجام این مطالعه کلیه اصول اخلاقی کار با حیوانات بر اساس قانون حمایت از حیوانات (SPCA) که در سال ۲۰۰۶ در آمریکا به تصویب رسیده، مدنظر قرار گرفته شد.

۱- وزن بدن و نسبت وزن بیضه‌ها به وزن بدن: وزن موش‌ها در روز اول و آخر آزمایش قبل از گاوژ با استفاده از ترازوی دیجیتال اندازه‌گیری و ثبت گردید. سپس با بی‌هوش کردن حیوان توسط اتر به طور مستقیم با سرنگ ۵ سی سی از قلب آن‌ها خون‌گیری شد و پس از تهیه سرم در دمای ۲۰- درجه سانتی‌گراد نگهداری شد.

در شرایط استریل با ایجاد شکافی در قسمت تحتانی شکم، بیضه‌های راست و چپ و اپیدیدیم راست آن‌ها خارج گردید. بیضه‌ها به صورت جداگانه با استفاده از ترازوی دیجیتال (سار توریوس)، با دقت ۰/۰۰۱ گرم وزن شدند. برای بررسی اثرات احتمالی دارو بر وزن بیضه‌ها، وزن به دست آمده، بر وزن بدن حیوان تقسیم و حاصل در عدد ۱۰۰ ضرب گردید. بیضه راست تا شروع کار برای به دست آوردن میزان تولید روزانه اسپرم و آنزیم مالون دی‌آلدهید در دمای ۲۰- درجه سانتی‌گراد منجمد گردید، بیضه چپ برای بررسی بافت‌شناسی در محلول فیکساتیو بوئن قرار داده شد.

۲- بررسی درصد اسپرماتوزوئیدهای زنده: یک سانتی‌متر ناحیه انتهایی اپیدیدیم را بلافاصله پس از خارج کردن از بدن با قیچی استریل برش داده و در محلول ایزوتونیک (۴ میلی‌لیتر بافر فسفات سالین) قرار داده و توسط دستگاه هموژنایزر این بافت را هموژنیزه کرده و به مدت ۵ دقیقه در دمای ۳۷ درجه سانتی‌گراد قرار می‌دهیم. این زمان جهت خروج کامل اسپرم‌ها از مجرا است. به کمک رنگ آنوزین-نگروزین و یک قطره از سوسپانسیون اسپرمی تهیه شده در مراحل فوق، اسمیر تهیه گردید. نظر به جذب رنگ توسط سیتوپلاسم سلول‌های مرده، گسترش تهیه شده با استفاده از میکروسکوپ نوری و بزرگ‌نمایی  $\times 40$  مورد بررسی قرار گرفت و درصد اسپرم‌های زنده نسبت به تعداد کل اسپرم‌های موجود در میدان دید طی ۱۰ مرتبه محاسبه گردید (۹).

۳- بررسی درصد تحرک اسپرم: قطره‌ای از سوسپانسیون اسپرمی

قطعه باقی مانده از بافت بیضه را در ۶ سی سی محلول بافر فسفات هموزن قرار داده و سپس آن را در دستگاه هموزنایزر با دور کم و به مدت ۴ دقیقه قرار می‌دهیم. سپس لوله حاوی سوسپانسیون حاصل (لوله آزمایش اول) را در دستگاه سانتریفیوژ با دور ۱۰۰۰ و به مدت ۵ دقیقه قرار می‌دهیم. در ادامه ۵ سی سی از این محلول را بر می‌داریم و وارد لوله دوم کرده و به آن ۲/۵ سی سی محلول تری کلرواستیک اسید اضافه می‌کنیم. لوله آزمایش شماره ۲ را به مدت ۱۵ دقیقه در آب جوش قرار می‌دهیم. پس از سرد شدن لوله دوباره در دور ۱۰۰۰ سانتریفیوژ شده و ۲ سی سی از محلول رویی را برداشته و وارد لوله آزمایش سوم می‌کنیم. سپس به لوله شماره ۳، یک سی سی محلول تری باربیتوریک اسید با غلظت ۶/۷ گرم در لیتر اضافه می‌کنیم و این لوله را برای مدت ۱۵ دقیقه در آب جوش قرار می‌دهیم. پس از سرد شدن لوله، در طول موج ۵۳۲ نانومتر غلظت آنزیم مالون دی آلدئید را به کمک دستگاه اسپکتروفوتومتری به دست می‌آوریم. غلظت آنزیم فوق به وسیله ضریب جذب کمپلکس مالون دی آلدئید تری باربیتوریک اسید که برابر با  $1.05 \times 10^5$  به صورت نانوگرم در میلی گرم پروتئین است محاسبه می‌شود (۱۰).

۹ - روش اندازه‌گیری هورمون تستوسترون: تستوسترون با استفاده از کیت الیزا (شرکت DRG آلمان) اندازه‌گیری گردید. به طور خلاصه نمونه‌ها در چاهک ریخته شده و سپس محلول تستوسترون و محلول آنتی تستوسترون اضافه شد و به مدت ۹۰ دقیقه در ۳۷ درجه سانتی‌گراد انکوبه گردید. چاهک‌ها سپس با آب دیونیزه شستشو شد و سوبسترا به هر چاهک افزوده شد و برای مدت ۲۰ دقیقه انکوبه گردید. واکنش با افزودن محلول متوقف کننده، متوقف و جذب در طول موج ۴۵۰ نانومتر اندازه‌گیری شد.

۱۰ - بررسی‌های بافتی بیضه: بیضه چپ قرار داده شده در فیکساتیو بوئن را از محلول خارج کرده سپس بافت با پارافین قالب‌گیری و با استفاده از میکروتوم مقاطع با ضخامت ۵ میکرون تهیه و به روش هماتوکسیلین - انوزین رنگ‌آمیزی گردید. لام‌های رنگ‌آمیزی شده با میکروسکوپ نوری و از لحاظ مشخصات زیر توسط فردی که از گروه‌بندی اطلاع ندارد بررسی گردید: تعداد سلول‌های اسپرماتوگونی، اسپرماتوسیت اولیه، سرتولی، لایدیگ، اسپرماتید، اسپرماتوزوئید. در هر نمونه ۱۲ لوله اسپرم‌ساز با بزرگ‌نمایی  $100 \times$  میکروسکوپ نوری بررسی گردید. اعداد به دست آمده به صورت میانگین تعداد سلول‌ها در هر لوله بیان گردید.

تجزیه و تحلیل آماری: برای تحلیل داده‌ها از برنامه نرم افزاری SPSS نسخه ۱۶ و برای مقایسه گروه‌ها از آزمون آماری آنالیز واریانس یک طرفه و تست دانکن استفاده شد. بر اساس تست دانکن اگر در هر گروه حداقل یک هدف مشترک وجود داشته باشد در این حالت اختلاف معنی‌داری وجود ندارد. مقدار  $p < 0.05$  به عنوان سطح معنی‌دار آماری در نظر گرفته شد. میانگین و انحراف معیار داده‌ها محاسبه شدند.

### نتایج

وزن بدن و نسبت وزن بیضه‌ها به وزن بدن (وزن بیضه/ وزن بدن  $\times 100$ ) یافته‌های مربوط به وزن بدن و نسبت وزن بیضه‌ها به وزن بدن در جدول ۱ نشان داده شده است. با توجه به این یافته‌ها و مقایسه میانگین

که در مرحله قبل بدست آمده را بر روی لام گذاشته، سپس در ادامه به کمک میکروسکوپ نوری دو چشمی ساخت شرکت Labomed آمریکا که مجهز به دوربین می‌باشد از ۵ میدان میکروسکوپی با بزرگ‌نمایی  $40 \times$  فیلم‌برداری شد و با بازبینی این فیلم‌ها در رایانه حرکت اسپرم‌ها بررسی و میانگین این حرکت به عنوان درصد تحرک ثبت گردید.

۴ - بررسی شمارش اسپرم: قطره‌ای (۱۰ میکرولیتر) از سوسپانسیون اسپرمی که طی مراحل قبل به دست آمده را برداشته و روی لام نئوبار قرار می‌دهیم و تعداد کل اسپرم‌ها را در چهارخانه بزرگ لام (چهارخانه مربوط به شمارش گلبول‌های سفید) شمارش کرده و سپس میانگین تعداد اسپرم‌ها در یک‌خانه به دست می‌آوریم. در نهایت تعداد کل اسپرم‌های خارج شده از یک سانتی‌متر انتهایی مجرای اپیدیدیم را از فرمول زیر به دست می‌آوریم:

$$A=BC+D$$

A=تعداد کل اسپرم‌های خارج شده از یک سانتی‌متر مجرای اپیدیدیم  
B=تعداد اسپرم‌های شمارش شده در  $1/10$  میلی‌متر مکعب از محلول (ابعاد یک خانه بزرگ عبارتست از ۱ میلی‌متر طول، ۱ میلی‌متر عرض و  $1/10$  میلی‌متر عمق، در نتیجه حجم محلولی که یک خانه بزرگ را پر می‌کند  $1/10$  میلی‌متر مکعب است)  
C=فاکتور عمق  $10$  می‌باشد.  
D=فاکتور رقت که  $4000$  می‌باشد چون اسپرم‌های موجود در  $4$  سی سی محلول بافر فسفات سالین انتشار یافتند.

۵ - بررسی مورفولوژی اسپرم: برای بررسی مورفولوژی اسپرم قطرهای از سوسپانسیون اسپرمی که در مرحله قبل بدست آمده را بر روی لام گذاشته و اسمیری از آن تهیه گردید، سپس اسمیر در مخلوط اثر الکل ۹۶ درصد (۱:۱) تثبیت شد و با استفاده از رنگ آمیزی پاپانیکولا رنگ گردید و پس از خشک شدن توسط میکروسکوپ نوری مورد مطالعه قرار گرفت.

۶ - بررسی کیفیت کروماتین اسپرم: برای بررسی کیفیت کروماتین اسپرم از رنگ‌آمیزی آنیلین بلو استفاده گردید در این رنگ‌آمیزی اسپرم‌های نابالغ به دلیل وجود هیستون زیاد به رنگ آبی در آمده و اسپرم‌های بالغ از رنگ‌آمیزی کمتری برخوردار می‌باشند. قطرهای از محیط کشت حاوی اسپرم را بر روی لام گذاشته سپس با لام دیگری اسمیر از آن تهیه شد. اسمیر در الکل ۷۰ درصد تثبیت و در آخر رنگ‌آمیزی آنیلین بلو ۵ درصد انجام شد. برای هر نمونه ۱۰۰ اسپرم با بزرگ‌نمایی میکروسکوپ نوری بررسی و درصد اسپرم‌ها با رنگ‌گرفتنی کم و زیاد بیان گردید (۵ و ۹).

۷ - بررسی تولید روزانه اسپرم (DSP): پس از خروج بیضه راست از انجماد و حذف کپسول آن، قطعه‌ای از پارانشیم بیضه توسط دستگاه هموزنایزر در سرعت کم به مدت ۴ دقیقه در  $2$  میلی‌لیتر نرمال سالین هموزن گردید. از مایع حاصل از هموزنیزه شدن بیضه‌ها رقت  $1/10$  تهیه و قطرهای از محلول حاصل بر روی لام نئوبار قرار داده شد. آنگاه به وسیله میکروسکوپ نوری و با بزرگ‌نمایی  $40 \times$  تعداد اسپرم‌ها شمارش گردید. چون در موش صحرائی رشد اسپرماتوزوئیدها تقریباً  $6/3$  روز در حین اسپرماتوزن طول می‌کشد، بنابراین پس از محاسبه تعداد کل اسپرماتوزوئیدها، آن را بر عدد  $6/3$  تقسیم کرده تا میزان تولید در یک روز بدست آید (۹).

۸ - بررسی میزان آنزیم مالون دی آلدئید در بافت بیضه: به کمک دستگاه اسپکتروفوتومتری (مدل Unico ساخت آمریکا) و با روش دارپر و هادلی و بر اساس واکنش با تری باربیتوریک اسید آنزیم مالون دی آلدئید اندازه‌گیری شد.

وزن بدن و همچنین میانگین تغییرات وزن بیضه‌های چپ و راست نسبت به وزن بدن نشان می‌دهد مصرف داروی سولفاسالازین و ویتامین‌های E و C باعث کاهش وزن در بین گروه‌های مختلف شده اما این کاهش اختلاف معنی‌داری را نشان نمی‌دهد.

حکایت داشت (شکل ۱). میانگین کیفیت کروماتین اسپرم: سولفاسالازین باعث افزایش معنی‌دار تعداد اسپرم‌های نابالغ نسبت به گروه کنترل شده است ولی ویتامین‌های E و C هر کدام به تنهایی و همچنین توأم با یکدیگر

جدول ۱. میانگین وزن بدن و نسبت وزن بیضه‌ها به وزن بدن در گروه‌ها مورد مطالعه

متغیر	گروه				
	کنترل	تجربی ۱	تجربی ۲	تجربی ۳	تجربی ۴
وزن موش در ابتدای آزمایش (گرم)	224/1 ± 4/9 <sup>a</sup>	214/9 ± 6/3 <sup>a</sup>	244/8 ± 8/4 <sup>a</sup>	225/4 ± 9/6 <sup>a</sup>	241/1 ± 7/7 <sup>a</sup>
وزن موش در انتهای آزمایش (گرم)	220/2 ± 4/6 <sup>a</sup>	210/1 ± 5/5 <sup>a</sup>	238/1 ± 7/7 <sup>a</sup>	221/2 ± 9/7 <sup>a</sup>	237/8 ± 9/1 <sup>a</sup>
در صد وزن بیضه چپ به وزن بدن	0/66 ± 0/01 <sup>a</sup>	0/62 ± 0/01 <sup>a</sup>	0/63 ± 0/01 <sup>a</sup>	0/60 ± 0/03 <sup>a</sup>	0/61 ± 0/01 <sup>a</sup>
درصد وزن بیضه راست به وزن بدن	0/65 ± 0/01 <sup>a</sup>	0/60 ± 0/01 <sup>a</sup>	0/59 ± 0/01 <sup>a</sup>	0/58 ± 0/03 <sup>a</sup>	0/60 ± 0/01 <sup>a</sup>

داده‌های جدول بر اساس میانگین  $\bar{X} \pm SEM$  خطای معیار میانگین هشت رت در هر گروه آورده شده است. سطح اختلاف معنادار  $P \leq 0/05$  است. اگر در هر گروه حداقل یک حرف مشترک وجود داشته باشد در این حالت اختلاف معناداری وجود ندارد.

جدول ۲: میانگین شمارش اسپرم، میانگین درصد اسپرماتوزوئیدهای زنده، تولید روزانه اسپرم (DSP)، میانگین کیفیت کروماتین اسپرم، میانگین غلظت بافتی آنزیم مالون دی‌آلدید در گروه‌های مورد مطالعه

متغیر	گروه				
	کنترل	تجربی ۱	تجربی ۲	تجربی ۳	تجربی ۴
(میلی گرم مکعب $\times 10^6$ ) شمارش اسپرم	35/8 ± 0/30 <sup>a</sup>	31/5 ± 1/13 <sup>b</sup>	42/1 ± 1/11 <sup>c</sup>	51/6 ± 0/88 <sup>d</sup>	66/7 ± 1/77 <sup>e</sup>
(%) اسپرماتوزوئیدهای زنده	85/7 ± 1/3 <sup>a</sup>	65/4 ± 3/6 <sup>b</sup>	81/7 ± 1/2 <sup>a</sup>	86/6 ± 1/4 <sup>a,c</sup>	90/1 ± 0/98 <sup>c</sup>
(میکروگرم $\times 10^6$ ) تولید روزانه اسپرم (DSP)	188/8 ± 0/32 <sup>a</sup>	153/3 ± 0/50 <sup>b</sup>	232/6 ± 0/60 <sup>c</sup>	289/9 ± 0/57 <sup>d</sup>	385/5 ± 1/5 <sup>e</sup>
(%) کیفیت کروماتین اسپرم	31/4 ± 3/3 <sup>a</sup>	12/9 ± 0/7 <sup>b</sup>	45/9 ± 3/7 <sup>c</sup>	72/1 ± 3/1 <sup>d</sup>	88/8 ± 1/3 <sup>e</sup>
رنگ گرفتگی کم	31/4 ± 3/3 <sup>a</sup>	12/9 ± 0/7 <sup>b</sup>	45/9 ± 3/7 <sup>c</sup>	72/1 ± 3/1 <sup>d</sup>	88/8 ± 1/3 <sup>e</sup>
رنگ گرفتگی زیاد	68/6 ± 3/3 <sup>a</sup>	88/1 ± 1/3 <sup>b</sup>	53/5 ± 4/5 <sup>c</sup>	27/8 ± 3/1 <sup>d</sup>	11/2 ± 1/3 <sup>e</sup>
(نانو گرم در میلی گرم پروتئین) غلظت بافتی آنزیم مالون دی‌آلدید	1/7 ± 0/15 <sup>a</sup>	2/8 ± 0/27 <sup>b</sup>	1/5 ± 0/12 <sup>a</sup>	1/4 ± 0/13 <sup>a</sup>	0/83 ± 0/04 <sup>c</sup>

داده‌های جدول بر اساس میانگین  $\bar{X} \pm SEM$  خطای معیار میانگین هشت رت در هر گروه آورده شده است. سطح اختلاف معنادار  $P \leq 0/05$  است. اگر در هر گروه حداقل یک حرف مشترک وجود داشته باشد در این حالت اختلاف معناداری وجود ندارد.

میانگین شمارش اسپرم: سولفاسالازین باعث کاهش معنی‌دار تعداد اسپرم‌های نابالغ نسبت به اسپرم‌ها شده ولی ویتامین‌های E و C هر کدام به تنهایی و همچنین توأم با یکدیگر توانسته‌اند باعث افزایش معنی‌داری در تعداد اسپرم‌ها نسبت به گروه کنترل شوند (جدول ۲).

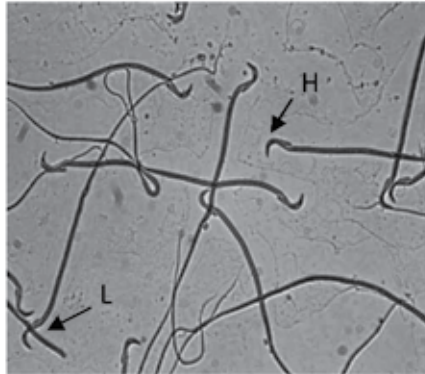میانگین درصد اسپرماتوزوئیدهای زنده، تولید روزانه اسپرم (DSP): سولفاسالازین باعث کاهش معنی‌دار درصد اسپرماتوزوئیدهای زنده و DSP شده است ولی ویتامین‌های E و C توأم با یکدیگر توانسته‌اند باعث افزایش معنی‌دار درصد اسپرماتوزوئیدهای زنده و DSP نسبت به گروه کنترل شوند (جدول ۲). همچنین آنالیز آماری از کاهش معنی‌دار درصد

اسپرم‌های زنده نسبت به تعداد کل اسپرم‌های موجود در میدان دید

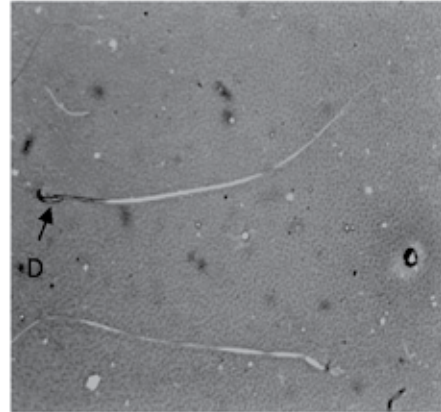
میانگین درصد اسپرماتوزوئیدهای زنده، تولید روزانه اسپرم (DSP): سولفاسالازین باعث کاهش معنی‌دار درصد اسپرماتوزوئیدهای زنده و DSP شده است ولی ویتامین‌های E و C توأم با یکدیگر توانسته‌اند باعث افزایش معنی‌دار درصد اسپرماتوزوئیدهای زنده و DSP نسبت به گروه کنترل شوند (جدول ۲). همچنین آنالیز آماری از کاهش معنی‌دار درصد

اسپرم‌های زنده نسبت به تعداد کل اسپرم‌های موجود در میدان دید

مشاهده نشد.



شکل ۲: مقطعی از اسپرم تهیه شده از محیط کشت اسپرم اپیدییدیم موش صحرایی (رنگ آمیزی آنیلین بلو با بزرگ نمایی  $\times 100$ ). H: کم رنگ گرفته؛ زیاد رنگ گرفته



شکل ۱: مقطعی از اسپرم تهیه شده از محیط کشت اسپرم اپیدییدیم موش صحرایی (رنگ آمیزی نوزین نگرزین با بزرگ نمایی  $\times 100$ ). D: اسپرم مرده؛ L: اسپرم زنده

جدول شماره ۲: مقایسه میانگین غلظت سرمی هورمون تستوسترون در گروه‌های مورد مطالعه

گروه					متغیر
تجربی ۴	تجربی ۳	تجربی ۲	تجربی ۱	کنترل	
$0.098 \pm 0.014^a$	$0.082 \pm 0.012^a$	$0.096 \pm 0.013^a$	$0.070 \pm 0.015^a$	$0.076 \pm 0.016^a$	(نانو گرم در میلی لیتر) غلظت سرمی هورمون تستوسترون

داده‌های جدول بر اساس میانگین  $\pm$  خطای معیار میانگین ( $\bar{X} \pm SEM$ ) هشت رت در هر گروه آورده شده است. سطح اختلاف معنادار  $P \leq 0.05$  است. اگر در هر گروه حداقل یک حرف مشترک وجود داشته باشد در این حالت اختلاف معناداری وجود ندارد.

بررسی‌های بافتی بیضه: با توجه به جدول شماره ۵ مشاهده می‌شود که سولفاسالازین باعث کاهش معنی‌دار تعداد سلول‌های اسپرماتوگونی، سرتولی و لایدیگ شده ولی ویتامین E و C توأم با یکدیگر توانسته‌اند باعث افزایش معنی‌دار در تعداد سلول‌های اسپرماتوگونی، سرتولی و سلول‌های لایدیگ نسبت به گروه کنترل شوند. همچنین مشاهده می‌شود که سولفاسالازین باعث

درصد تحرک اسپرم و مورفولوژی اسپرم: طبق جدول شماره ۴ سولفاسالازین باعث کاهش معنی‌دار ولی ویتامین E و C توأم با یکدیگر باعث افزایش معنی‌دار درصد تحرک اسپرم و مورفولوژی اسپرم نسبت به گروه کنترل شده‌اند. همچنین در این تحقیق ناهنجاری از نوع پیچش دم اسپرم مشاهده شده و سایر ناهنجاری‌ها مشاهده نگردید (شکل ۳).

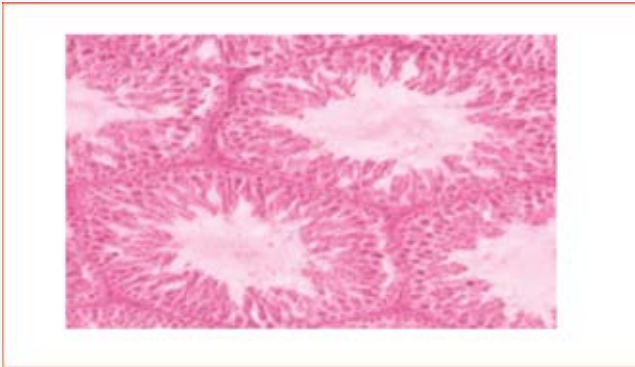
جدول ۴. میانگین درصد تحرک اسپرم و میانگین درصد مورفولوژی اسپرم در گروه‌های مورد مطالعه

گروه					متغیر
تجربی ۴	تجربی ۳	تجربی ۲	تجربی ۱	کنترل	
$80.11 \pm 0.98^c$	$76.6 \pm 1.4^a$	$75.7 \pm 1.3^a$	$55.4 \pm 3.6^b$	$71.7 \pm 1.4^a$	تحرک اسپرم (%)
$0.12 \pm 0.11^a$	$0.14 \pm 0.11^a$	$0.10 \pm 0.13^a$	$0.36 \pm 0.16^b$	$0.12 \pm 0.13^a$	مورفولوژی اسپرم (%)

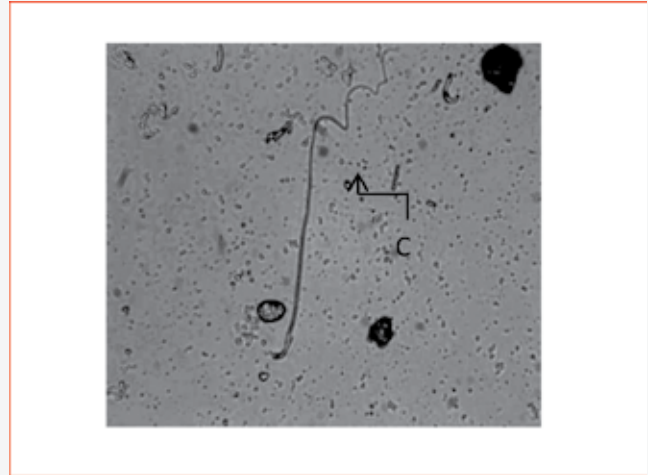
داده‌های جدول بر اساس میانگین  $\pm$  خطای معیار میانگین ( $\bar{X} \pm SEM$ ) هشت رت در هر گروه آورده شده است. سطح اختلاف معنادار  $P \leq 0.05$  است. اگر در هر گروه حداقل یک حرف مشترک وجود داشته باشد در این حالت اختلاف معناداری وجود ندارد.

کاهش معنی‌دار تعداد سلول‌های اسپرماتوسیت اولیه، اسپرماتید و اسپرماتوزوئید شده است ولی ویتامین‌های E و C هر کدام به تنهایی و همچنین توأم با یکدیگر توانسته‌اند تعداد سلول‌های اسپرماتوسیت اولیه، اسپرماتید و اسپرماتوزوئید را نسبت به گروه کنترل به طور معنی‌داری افزایش دهند (شکل ۴).

کاهش معنی‌دار تعداد سلول‌های اسپرماتوسیت اولیه، اسپرماتید و اسپرماتوزوئید شده است ولی ویتامین‌های E و C هر کدام به تنهایی و همچنین توأم با یکدیگر توانسته‌اند تعداد سلول‌های اسپرماتوسیت



شکل ۴: فتومیکروگراف لوله اسپرم ساز در گروه کنترل، رنگ آمیزی هماتوکسیلین اتوزین، بزرگنمایی ۱۰۰×، حالت موجی و چین دار اپی تلیوم زاینده داخل لوله‌ها ۴ تا ۸ لایه سلولی

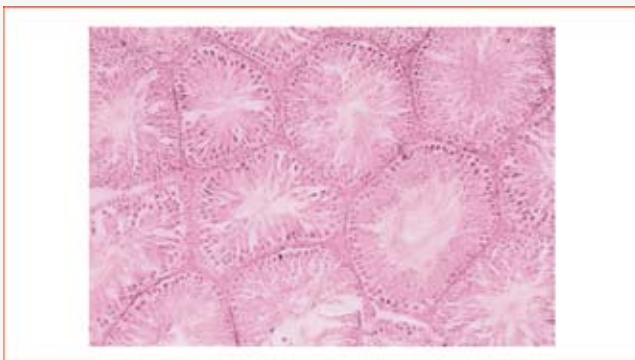


شکل ۳: مقطعی از اسمیر تهیه شده از محیط کشت اسپرم اپیدیدیم موش صحرائی (رنگ آمیزی پاپانیکولا بزرگنمایی ۱۰۰×): C: پیچش دم

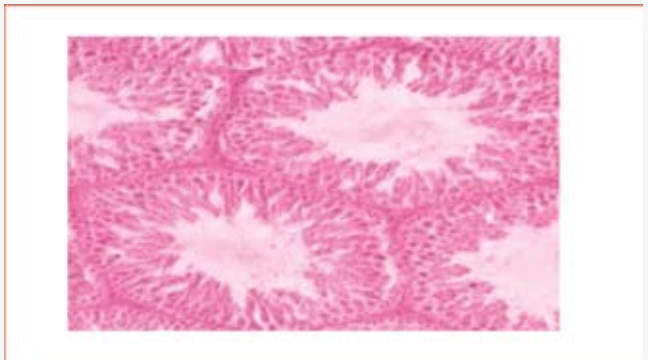
جدول شماره ۵: اثر مصرف سولفاسالازین و ویتامین‌های E و C بر سلول‌های بافت بیضه

گروه‌ها	اسپرماتوگونی	اسپرماتوسیت اولیه	سرتولی	اسپرماتید	اسپرماتوزوئید	لاپدیگ
کنترل	۸۱/۴ ± ۱/۳ <sup>a</sup>	۱۶۰ ± ۶/۱ <sup>a</sup>	۳۶/۶ ± ۲/۵ <sup>a</sup>	۱۱۸/۴ ± ۱/۷ <sup>a</sup>	۷۹/۲ ± ۲/۱ <sup>a</sup>	۳۳/۴ ± ۱/۲ <sup>a</sup>
۱	۶۳ ± ۱/۱ <sup>b</sup>	۶۹/۶ ± ۲/۸ <sup>b</sup>	۲۶/۵ ± ۰/۹۵ <sup>b</sup>	۱۰۰/۶ ± ۲/۱ <sup>b</sup>	۶۴/۴ ± ۱/۵ <sup>b</sup>	۲۲/۳ ± ۰/۷۰ <sup>b</sup>
۲	۸۰/۹ ± ۱/۵ <sup>a</sup>	۱۷۰/۷ ± ۲/۱ <sup>c</sup>	۲۹/۷ ± ۱/۲ <sup>c</sup>	۱۳۰/۳ ± ۱/۲ <sup>e</sup>	۱۰۰/۵ ± ۱/۷ <sup>c</sup>	۳۴/۵ ± ۰/۸۸ <sup>a</sup>
۳	۸۱/۶ ± ۱/۶ <sup>a</sup>	۱۷۸/۵ ± ۲/۱ <sup>d</sup>	۳۵/۳ ± ۰/۶۷ <sup>a</sup>	۱۶۱/۵ ± ۳/۵ <sup>d</sup>	۱۱۶ ± ۱/۱ <sup>d</sup>	۳۴/۳ ± ۰/۷۳ <sup>a</sup>
۴	۹۰/۸ ± ۱/۲ <sup>c</sup>	۲۲۶/۷ ± ۲/۵ <sup>e</sup>	۴۰/۷ ± ۰/۹۹ <sup>d</sup>	۲۵۹/۶ ± ۳/۸ <sup>c</sup>	۱۷۰/۱ ± ۲/۱ <sup>e</sup>	۳۸ ± ۰/۸۶ <sup>c</sup>

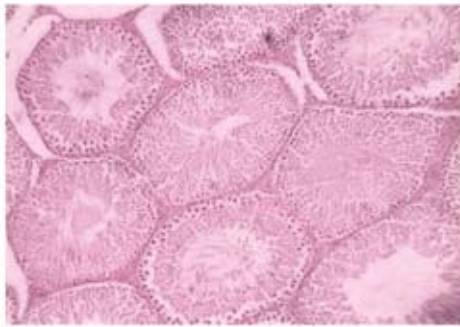
اگر در هر گروه حداقل یک حرف مشترک وجود داشته باشد در این حالت اختلاف معناداری وجود ندارد. داده‌های جدول بر اساس میانگین  $\pm$  خطای معیار میانگین ( $\bar{X} \pm SEM$ ) هشت رت در هر گروه آورده شده است. سطح اختلاف معنادار  $P \leq 0/05$  است.



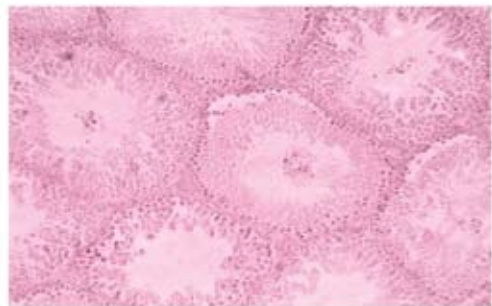
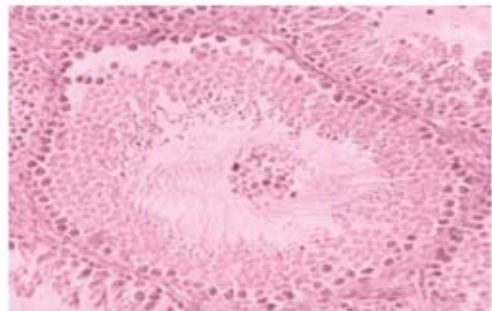
شکل ۴: فتومیکروگراف لوله اسپرم ساز در گروه (تجربی ۲)، رنگ آمیزی هماتوکسیلین اتوزین، بزرگنمایی ۱۰۰×، حالت اکثر لوله‌ها غنی از اپی تلیوم زاینده و سلول‌های اسپرم است که لومن داخلی را نیز پر کرده است. لوله‌های بالایی سمت راست در تعداد سلول‌های اپی تلیوم و اسپرم کاهش نشان می‌دهد.



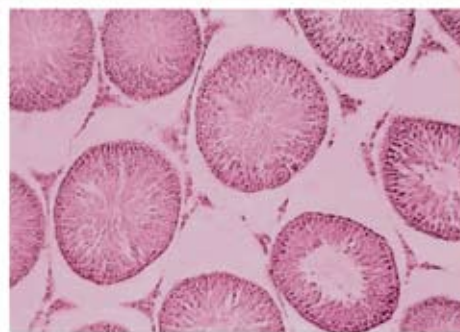
شکل ۴: فتومیکروگراف لوله اسپرم ساز در گروه کنترل، رنگ آمیزی هماتوکسیلین اتوزین، بزرگنمایی ۱۰۰×، حالت موجی و چین دار اپی تلیوم زاینده داخل لوله‌ها ۴ تا ۸ لایه سلولی



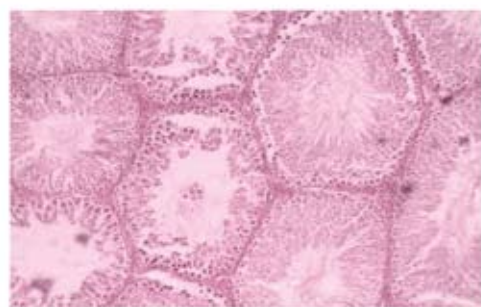
شکل ۴: فتومیکروگراف لوله اسپرم ساز در گروه (تجربی ۳)، رنگ آمیزی هماتوکسیلین انوزین، بزرگنمایی  $\times 100$ ، اکثر لوله‌ها حاوی لایه‌های متعدد اپی تلیوم زاینده، بلوغ تا مرحله نهایی تولید اسپرم ادامه یافته به طوری که در تمام لوله‌های موجود در این اسلاید لومن توسط این سلول‌ها پر شده است.



شکل ۴: فتومیکروگراف لوله اسپرم ساز در گروه سولفاسالازین (تجربی ۱)، رنگ آمیزی هماتوکسیلین انوزین، بزرگنمایی  $\times 400$ ،  $\times 100$  جدا شدن سلول‌های اسپرماتوسیت و تجمع آن در وسط لوله دژنره شده



شکل ۴: فتومیکروگراف لوله اسپرم ساز در گروه (تجربی ۴)، رنگ آمیزی هماتوکسیلین انوزین، بزرگنمایی  $\times 100$ ، تعداد حدود ۱۰ لوله سمینفروز، اپی تلیوم کاملاً طبیعی در لایه‌های حدود ۶ تا ۸



شکل ۴: فتومیکروگراف لوله اسپرم ساز در گروه سولفاسالازین (تجربی ۱)، رنگ آمیزی هماتوکسیلین انوزین، بزرگنمایی  $\times 100$ ، اسپرماتوژنز در مرحله اسپرماتوسیت اولیه متوقف گردیده، ضخیم شدن فضای بینابینی به علت تجمع مایع (ادم) قابل مشاهده است.

### بحث و نتیجه گیری

با توجه به مطالعات انجام شده مصرف سولفاسالازین و افزایش استرس اکسیداتیو (۳) و در پی آن افزایش آنزیم مالون دی آلدئید که فرآورده نهایی پراکسیداسیون لیپیدی توسط گونه‌های فعال اکسیژن ROS است (۷) می‌توان به این نتیجه رسید که تولید ROS باعث توقف سیکل سلولی و افزایش فرآیند آپوپتوز می‌شود که بدین ترتیب باعث کاهش تولید روزانه اسپرم و همچنین کاهش تعداد کلی اسپرم می‌شود (۴، ۱۱ و ۱۲). با توجه به این تحقیق و این مطلب که سولفاسالازین می‌تواند باعث تولید رادیکال آزاد (ROS) در سلول شود (۱۳) می‌توان این استدلال را آورد که تولید رادیکال آزاد در سلول‌های بیضه که بسیار حساس هستند باعث از بین رفتن آن‌ها و کاهش وزن بیضه می‌شود؛ همچنین در مطالعات دیگر مشخص شد که تولید ROS باعث کاهش کمیت و

می‌شود (۱۴، ۱۶ و ۱۹).

با توجه به این تحقیقات و همچنین نشریه‌ای که توسط مرکز «کنترل و محافظت بیماری‌ها» انتشار یافته و بیان کرده مواد شیمیایی اختلال‌گر سیستم اندوکراین (EDC) با تولید رادیکال‌های آزاد (ROS) قادر به اعمال آسیب‌های اکسیداتیو به مولکول‌های زیستی از قبیل DNA و پروتئین هستند (۱۳)، احتمال می‌رود سولفاسالازین با ایجاد رادیکال‌های آزاد (ROS) و جهش در بافت بیضه خصوصاً سلول‌های حساس اسپرماتوگونی، اسپرماتوسیت اولیه، اسپرماتید و اسپرماتوزوئید باعث آسیب جدی و از بین رفتن این سلول‌ها شود از طرفی با توجه به این که در این پژوهش احتمالاً سولفاسالازین باعث کاهش هورمون تستوسترون (این کاهش معنی‌دار نبوده است) شده احتمال کاهش سلول‌های زایا وجود دارد.

به همین خاطر احتمال آسیب و از بین رفتن سلول‌های بینابینی و سرتولی از این طریق نیز وجود دارد. همچنین عملکرد سلول‌های بینابینی تحت تأثیر سلول‌های سرتولی نیز قرار دارد (۱۲).

ویتامین E یا آلفاتوکوفرول به علت حلالیت در چربی می‌تواند مانع از اثرات تخریبی ROS بر روی پارامترهای اسپرم شود (۱۸). چون یک مولکول توکوفرول به عنوان یک آنتی‌اکسیدان شکننده زنجیره می‌تواند دو رادیکال پروکسیل لیپید و در نتیجه دو واکنش بالقوه زنجیره‌ای پر اکسیداسیون را مهار کند (۸ و ۲۰).

ویتامین C یا اسکوربیک اسید یک آنتی‌اکسیدان محلول در آب می‌باشد که علاوه بر پاک‌سازی رادیکال‌های آزاد ROS موجب ورود مجدد آنتی‌اکسیدان‌های دیگر مانند ویتامین E و اورات به چرخه می‌شود (۹). بنابراین، این احتمال وجود دارد که مصرف هر دو آنتی‌اکسیدان فوق می‌تواند از اثرات جانبی سولفاسالازین جلوگیری کند.

### تشکر و قدردانی

نویسندگان مقاله مراتب سپاس خود را از پرسنل محترم بخش تحقیقات دانشگاه آزاد واحد جهرم اعلام می‌دارند.

### References

1. Fukushima T, Kato M, Adachi T, Hamada Y, Horimoto M, Komiyama M, et al. Effects of sulfasalazine on sperm acrosome reaction and gene expression in the male reproductive organs of rats. *Toxicol Sci.* 2005;85:675–682.
2. Levi AJ, Fisher AM, Hughes L, Hendry WF. Male infertility due to sulphasalazine. *Lancet.* 1979;2:276–278.
3. Toth A. Male infertility due to sulphasalazine. *Lancet.* 1979;2:904.
4. Fukushima T, Hamada Y, Komiyama M, Matsuno Y, Mori C, Horii I. Early changes in sperm motility, acrosome reaction, and gene expression of reproductive organs in rats treated with sulfasalazine. *Reprod Toxicol.* 2007;23:153–157.
5. Chitra KC, Latchoumycandane C, Mathur PP. Induction of oxidative stress by bisphenol A in the epididymal sperm of rats. *Toxicology.* 2003;185:119–127.
6. Fujii J, Iuchi Y, Matsuki S, Ishii T. Cooperative function of antioxidant and redox systems against oxidative stress in male reproductive tissues. *Asian J Androl.* 2003;5:231–242.
7. Pascoe G, Olafs dottier F, Read D. Vitamin E protection against chemical induced cell injury. Maintenance of cellular protein thiols as a cytoprotective mechanism. *Arch. Biochem. Biophys.* 1987;256:150–158.
8. John S, Kale M, Rathore N, Bhatnagar D. Protective effect of vitamin E in dimethoate and malathion induced oxidative stress in rat erythrocytes. *J Nutr Biochem.* 2001;12:500–504.
9. Aldana L, Tsutsumi V, Craigmill A, Silveira MI, De Mejia EG. Tocopherol modulates liver toxicity of the prethroid cypermethrin. *Toxicol. Lett.* 2001;125:107–116.
10. Ohkawa H, Ohishi N, Yagi K. Assay for lipid peroxides

کیفیت مایع منی (۴) و با افزایش دادن نفوذپذیری سلولی باعث از دست رفتن حیات اسپرم می‌شود (۵ و ۶). به علاوه می‌توان گفت یکی از دلایل احتمالی آتروفی شدن بیضه‌ها عوامل ناشناخته است که در اسپرماتوزن اختلال ایجاد می‌کنند، در نتیجه با کاهش تعداد سلول‌های جنسی کاهش وزن بیضه‌ها نیز اتفاق می‌افتد.

طبق مطالعات دیگر مشخص شده که ROS از دو منبع متفاوت در مایع اسپرمی بنام‌های سلول‌های اسپرماتوزوئید آسیب دیده و گلبول‌های سفید فعال تولید می‌شود که مقادیر بالای آن با اختلال در ساختار DNA، کاهش درصد اسپرم‌های زنده و عدم اتصال اسپرم به سطح تخمک باعث نابرابری در مردان می‌شود (۱۴ و ۱۵).

مطالعات کوبایاشی و همکارانش در سال ۲۰۰۱ نشان داد که یک کاهش مستمر در تعداد سلول‌های اسپرم زنده و فعال در ارتباط با افزایش مقدار ROS وجود دارد (۲). چون باعث افزایش مقدار آنزیم مالون دی‌آلدهید و در نتیجه اختلال در نظم و فعالیت غشاء سلولی می‌شود به طوری که روندهای انتقال یونی و گرادیان غلظتی یون‌ها در دو طرف غشا و همچنین انتقال پیامبرهای شیمیایی نیز مختل می‌گردد (۱۵ و ۱۶).

اسپرم نسبت به اکسیژن حاصل از پراکسیداسیون چربی حساس بوده به طوری که این امر موجب تخریب غشاء و کاهش باروری آن می‌گردد (۱۴ و ۱۷). مطالعات نشان می‌دهد که گونه‌های فعال اکسیژن تولید شده توسط لکوسیت و یا اسپرماتوزوئید در مردان عقیم اثرات مهلکی بر فعالیت اسپرم دارند. پراکسیداسیون چربی موجب ناهنجاری در قطعه میانی اسپرم و از دست دادن ظرفیت آکروزوم در لقاح می‌گردد (۱۸).

مولکول‌های مالون دی‌آلدهید با نفوذ به درون ساختار غشاء سلول موجب عدم تقارن در توزیع اجزاء لیپیدی غشاء می‌شود، علاوه بر این با ایجاد پیوندهای محکم با DNA سلول، موجب بروز صدمات و شکستگی‌هایی در کروموزوم می‌شود (۱۶ و ۱۹). همچنین وجود رابطه معکوس بین غلظت MDA و میزان چسبندگی اسپرم به سلول تخمک توسط ایتکن و همکارانش در سال ۱۹۸۸ به اثبات رسیده است؛ بنابراین وجود ROS و مالون دی‌آلدهید باعث کاهش کیفیت اسپرم می‌شود که این حالت با مصرف سولفاسالازین و ایجاد استرس اکسیداتیو مشاهده



in animal tissues by thiobarbituric acid reaction. *Anal Biochem.* 1979;95:351-358.

11. Kobayashi H, Gill-Guzman E, Mahran AM. Quality control of reactive oxygen species measurement by luminol – dependent chemiluminescence assay. *J Androl.* 2001;22:568-574.

12. George FW, Johnson L, Wilson JD. The Effect of a 5 alpha-reductase inhibitor on androgen physiology in the immature male rat. *Endocrinology.* 1989;125:2434-2438.

13. Choi S M, Yoo S D, Lee B M. Toxicological characteristics of endocrine disrupting chemicals: Developed mental toxicity, Carcinogenicity and mutagenicity: *Journal of toxicology and environmental health, Part B.* 2004;7:1-32.

14. Ravie O, Lake P. E. The phospholipids-bound fatty acids of fowl and turkey spermatozoa. *Anim Report Sci.* 1985;9:189-192.

15. Sharma RK, Agarwal A. Role of reactive oxygen species in male infertility. *Urol.* 1996;48(6):835-850.

16. Ernster L. Lipid peroxidation in biological membranes: mechanisms and implications, in: *Active oxygen, lipid peroxides and antioxidants.* Boca Raton: CRC Press; 1993.P.1-38.

17. Wishart G J. Effects of lipid peroxide formation in fowl semen on sperm motility, ATP content and fertilizing ability. *J. Rep. Fertil.* 1984;71:113-118.

18. Aitken R J, West K, Buckingham D. Leukocytic infiltration into the human ejaculate and its association with semen quality, oxidative stress and sperm function. *J Androl.* 1994;15:343-352.

19. Wu FC, Aitken RJ, Ferguson A. Inflammatory bowel disease and male infertility: effects of sulfasalazine and 5-aminosalicylic acid on sperm-fertilizing capacity and reactive oxygen species generation. *Fertil Steril.* 1989;52:842-845.

20. Wolf R, Wolf D, Ruocco V. Vitamin E: the radical protector. *J Eur Acad Dermatol Venereol.* 1998;10:103-117.

## Original Article

## The Protective Effects of Vitamin C and E, Against Oxidative Stress Induced by Sulfasalazine in the Testis of Male Adult Rats

Keshavars M<sup>1</sup>, Takhshid MA<sup>2</sup>, Tavasoli AR<sup>2</sup>, Meshkibaf MH<sup>4\*</sup>, Kargar Jahromi H<sup>3</sup>, Yazdan H<sup>1</sup>

1- Department of biology, Islamic Azad University, Jahrom, Fars, Iran.

2- Laboratory Diagnosis Research Center, Paramedical College, Shiraz University of Medical Sciences, Shiraz, Iran.

3- Youth Research center, Islamic Azad University, Jahrom, Fars, Iran.

4- Department of Biochemistry, Fasa University of Medical Sciences, Fasa, Fars, Iran.

### Abstract

**Background & Objective:** Sulfasalazine (SASP) is a drug used for the treatment of inflammatory bowel diseases. SASP causes testicular damage. The aim of this study was to verify whether or not an additional supply of vitamin E or C or together prevent the toxic effect of SASP on the rat spermatogenesis.

**Materials & methods:** Adult male wistar rats (150-200 gr) were divided into five groups (n=8) control and four experimental groups. The experimental groups were treated with SASP (600 mg/kg/day by gavage feeding ) for 14 successive days. Additionally the experimental group 2 were treated with the vitamin C (20 mg/kg/body weight/daily), the experimental group 3 received vitamins E (200 mg/kg body weight/daily) and the experimental group 4 received daily vitamin C and vitamin E 20 and 200 mg/kg body weight, respectively through the same root. At the end of the experimental period the mean body weight growth and the ratio between body and testis weight were calculated and compared with the control groups, Spermatogenesis Parameters such as, daily Sperm count, percent of motility, viability, Daily sperm production (DSP), testicular histopathology, serum testosterone levels and the level of Malondialdehyde (MDA) were evaluated. The data were analyzed using Danken and one way variance test and the  $P \leq 0.05$  were considered significant.

**Results:** Sperm count, percent of motility, viability and DSP were decreased in SASP treated animals. A significant decrease in the number of sertoli cells, Leydig cells, spermatogonia and spermatid were seen in the testis of SASP treated animals. The level of MDA was increased in the SASP treated group. However, Co-administration of vitamin E and C with SASP reduced the level of MDA and deleterious effects of SASP on the sperm parameters and testicular histology. Finally, the Co-administration of vitamin E and C had the most protective effects when compared with the control groups.

**Conclusion:** The results suggested that additional supply of vitamin E and C protect against SASP-induced oxidative stress in the rat testis.

**Keywords:** Sulfasalazine, Vitamin C and E, Spermatogenesis

\* **Corresponding author:** Meshkibaf Mohammad Hassan, Department of Biochemistry, Fasa University of Medical Sciences, Fasa, Fars, Iran.

Tel: +98 917 1302837

Email: meshkibaf2000@gmail.com