مقاله پژوهشی

بررسی خاصیت آنتی اکسیدانی ژل رویال همراه با ویتامین C بر آنزیم‌ها، هیستومورفومتری و آپوپتوز سلول‌های کبدی موش‌های بالغ مبتلا به آنمی همولیتیک تجربی

حجت عنبرا [۱]، رسول شهروز [۲*]، حسن ملکی نژاد [۲]، صادق سعادتی [۳]

۱- بخش بافت شناسی و جنین شناسی، گروه علوم پایه، دانشکده دامپزشکی، دانشگاه تهران، تهران، ایران
۲- بخش بافت شناسی و جنین شناسی، گروه علوم پایه، دانشکده دامپزشکی، دانشگاه ارومیه، ارومیه، ایران
۳- دانشکده دامپزشکی، دانشگاه ارومیه، ارومیه، ایران

تاریخ دریافت مقاله: ۱۳۹۴/۱۱/۱۴ تاریخ پذیرش مقاله: ۱۳۹۵/۰۲/۲۶

چکیده

زمینه و هدف: آنمی‌همولیتیک ناشی از فنیل‌هیدرازین که یک ترکیب همولیتیک می‌باشد، می‌تواند موجب تغییر در عملکرد و ساختار بافتی در کبد گردد. بنابراین، در این مطالعه نقش محافظتی ویتامین C همراه با ژل‌رویال در برابر آسیب‌های اکسیداتیو و آپوپتوز کبدی ناشی از کم‌خونی همولیتیک مورد مطالعه قرار گرفت.

مواد و روش‌ها: تعداد ۳۲ موش نر بالغ به صورت تصادفی به چهار گروه مساوی تقسیم شدند. گروه اول سرم فیزیولوژی با دوز ۰/۱ ml دریافت کردند، گروه دوم ویتامین C با دوز ۲۵۰ mg/kg به صورت داخل صفاقی همراه با ژل‌رویال با دوز ۱۰۰ mg/kg از طریق دهانی روزانه دریافت کردند، گروه سوم فنیل-هیدرازین با دوز ۶ mg/۱۰۰gr به صورت داخل صفاقی هر ۴۸ ساعت دریافت نمودند، گروه چهارم به همراه فنیل‌هیدرازین، ویتامین C و ژل‌رویال را با دوزهای مشابه گروه‌های قبل دریافت کردند. پس از ۳۵ روز نمونه‌های سرمی و بافتی تهیه و برای آزمایشات سرمی و نیز مطالعات هیستوشیمیایی و هیستومورفومتری مورد استفاده قرار گرفتند.

نتایج: فنیل‌هیدرازین باعث افزایش آلکالین‌فسفاتاز، آسپارتات‌ترنس‌آمیناز، آلانین‌ترنس‌آمیناز، مالون‌دی‌آلدئید و لاکتات‌دهیدروژناز و کاهش سوپراکسید دیسموتاز، ظرفیت آنتی‌اکسیدانت تام و آلبومین سرم گردید. همچنین، فنیل‌هیدرازین موجب افزایش در آپوپتوز، قطر سلول هپاتوسیت و قطر هسته آن‌ها و تعداد سلول‌های کوپفر گردید. تجویز ژل‌رویال همراه با ویتامین C تغییرات مشاهده شده در فراسنجه‌های مذکور را بهبود بخشید.

نتیجه‌گیری: ژل‌رویال و ویتامین C به عنوان یک مهارکننده رادیکال آزاد قادر به کاهش آسیب‌های اکسیداتیو و آپوپتوز ناشی از کم‌خونی همولیتیک ایجاد شده توسط فنیل‌هیدرازین در کبد موش می‌باشد.

کلمات کلیدی: کم‌خونی، فنیل‌هیدرازین، آپوپتوز، کبد

مقدمه

فنیل هیدرازین یک ماده شیمیایی قوی و اکسیدانتی واجد خواص همولیتیک می‌باشد که باعث سمیت در بافت‌های مختلف و در سطوح مختلف می‌شود که عمدتا در صنعت، سموم صنعتی و آفت کش‌ها، مواد منفجره، در درمان سل و فشار خون بالا کاربرد دارد (۱). این ترکیب که گزارشاتی در مورد وجود آن در برخی قارچ‌های خوراکی نیز به چشم می‌خورد، پیشتر جهت درمان تب و اختلالات خونی به کار گرفته می‌شد که عوارض جانبی متعددی همچون کم‌خونی همولیتیک، اختلالات عروقی، کبدی، کلیوی، تنفسی، دستگاه عصبی مرکزی و خود ایمن و بروز بدخیمی‌ها و ناهنجاری‌های ژنتیکی، کارایی درمانی این ماده را به شدت کاهش داده است (۴،۱). اکسیداسیون فنیل‌هیدرازین در بدن منجر به تولید گونه‌های فعال اکسیژن، پی‌ریزی تنش اکسیداتیو و پراکسیداسیون چربی‌ها شده و زمینه آسیب سلولی و افزایش میزان آپوپتوز را فراهم می‌آورد (۵،۶). همچنین مطالعات پیشین نشان داده است که فنیل‌هیدرازین از طریق اختلال در عملکرد سیتوکروم P-450 میکروزومی کبد و نیز تغییرات ژنتیکی ناشی از کم‌خونی همولیتیک موجب آسیب‌های کبدی می‌گردد (۷، ۸). گزارش شده است که کم‌خونی

* **نویسنده مسئول: رسول شهروز**، بخش بافت شناسی و جنین شناسی، گروه علوم پایه، دانشکده دامپزشکی، دانشگاه ارومیه، ارومیه، ایران. Email: rasoulshahrooz1@gmail.com

[Downloaded from jabs.fums.ac.ir on 2025-11-05]
[DOR: 20.1001.1.22285105.2016.6.2.9.3]

همولیتیک ناشی از فنیل‌هیدرازین باعث فعال شدن سیستم ایمنی و فاگوسیتوز بافت کبد و طحال توسط ماکروفاژها می‌شود (۳). از سوی دیگر، کم‌خونی همولیتیک ناشی از فنیل‌هیدرازین سبب افزایش فعالیت خون‌سازی و ذخیره آهن در بافت‌ها می‌گردد که مقادیر بالای آهن بافتی، تشدید تولید گونه‌های فعال اکسیژن را در پی خواهد داشت (۹،۱۰). در همین راستا، مطالعات متعددی نیز بر نقش اختلالات خون‌رسانی کبد در بروز آسیب در سایر اندام‌ها نظیر کلیه، ریه و قلب و افزایش میزان مرگ در بیماران دلالت دارد (۱۱، ۱۲).

بررسی‌های بسیاری کارایی ترکیبات دارای ویژگی‌های آنتی‌اکسیدانت را در برابر آسیب‌های کبدی در حیوانات آزمایشگاهی و انسان به تایید رسانده است (۱۴،۱۳). ویتامین C یا اسید آسکوربیک به عنوان یکی از مهم‌ترین ترکیبات آنتی‌اکسیدانت محلول در آب در بدن انسان و حیوانات و نیز فراوان‌ترین آنتی‌اکسیدانت موجود در گیاهان، نقشی بارز در کاهش تنش‌های اکسیداتیو و حفاظت از ساختارهای سلولی در برابر آسیب‌های پراکسیداتیو ایفاء می‌کند (۱۸،۱۵). نقش حفاظتی ویتامین C که کوفاکتوری ضروری جهت بسیاری از فرآیندهای بیوشیمیایی نیز محسوب می‌گردد، بر روی دستگاه‌های تولید‌مثلی، عصبی، ایمنی، ادراری و قلبی- عروقی مورد تایید قرار گرفته است (۲۱،۱۸). اخیراً، مطالعاتی هم از نقش ویتامین C در کاهش اختلالات کبدی و مهار روند آپوپتوز حکایت دارند (۲۴،۲۲). همچنین ژل رویال (Royal Jelly یا RJ) که به عنوان غذای ملکه زنبورهای عسل شناخته شده و محصول ترشحی غدد سری زنبورهای کارگر است، دارای انواع فعالیت‌های بیولوژیکی در سلول‌ها و بافت‌های مختلف مدل‌های انسانی و حیوانی می‌باشد. این ماده که غنی از ویتامین‌های B، C، D، E و مواد معدنی به ویژه پتاسیم است، دارای ویژگی‌های دارویی بسیاری همچون فعالیت‌های آنتی اکسیدانت، ضدآماسی، ضد‌توموری، ضدآلرژی و آنتی‌بیوتیک و همچنین واجد اثرات حفاظتی بر روی دستگاه‌های ایمنی، تولید مثلی، عصبی و عروقی می‌باشد (۲۸،۲۵). در مطالعات پیشین نیز کارایی ژل رویال در کاهش سمیت کبدی ترکیبات مختلف به اثبات رسیده است (۳۱،۲۹).

بر این اساس، هدف مطالعه حاضر بررسی اثرات محافظتی احتمالی ژل رویال همراه با ویتامین C در برابر آسیب‌های کسیداتیو و آپوپتوز ناشی از فنیل‌هیدرازین در کبد موش می‌باشد.

مواد و روش‌ها

از آن جایی که فنیل هیدرازین به عنوان ماده‌ای مناسب جهت القاء کم خونی تجربی و مطالعه پیامدهای اختلال در روند خون رسانی بافتی در نظر گرفته می‌شود (۱)، در این مطالعه نیز فنیل هیدرازین (Sigma Aldrich P6926) جهت القاء کم خونی همولیتیک مورد استفاده قرار گرفت. ژل رویال مورد استفاده در این مطالعه شهریور ماه سال ۱۳۹۲ از کندوهای زنبورستان‌های شهرستان ارومیه استحصال گردید. ویتامین C (5 ml/500 mg) نیز از شرکت دارو پخش (تهران- ایران) تهیه گردید.

به منظور انجام این مطالعه که به صورت یک کارآزمایی تجربی تصادفی‌شده شاهددار طرح‌ریزی گشته بود، تعداد ۳۲ سر موش سفید کوچک آزمایشگاهی نر بالغ با وزن ۲۵-۲۰ گرم از مرکز پرورش و نگهداری حیوانات آزمایشگاهی دانشکده دامپزشکی دانشگاه ارومیه تهیه گردید. حیوانات پیش از آغاز مطالعه به مدت دو هفته به شرایط محیطی عادت داده شدند و متعاقباً در قفس‌هایی از جنس پلی‌کربنات در دمای ۲±۲۵ درجه سانتی‌گراد و تحت چرخه نوری ۱۲ ساعت روشنایی و ۱۲ ساعت تاریکی با دسترسی آزاد به آب و غذای فشرده مخصوص حیوانات آزمایشگاهی در طول مطالعه نگهداری شدند. تمامی موارد اخلاقی مربوط به کار با حیوانات آزمایشگاهی در جریان انجام این مطالعه بر اساس دستورالعمل‌های مصوب کمیته اخلاق دانشکده صورت پذیرفت و حیوانات به صورت تصادفی به چهار گروه هشت سری به شرح زیر تقسیم شدند و این دوره درمانی به مدت ۳۵ روز صورت گرفت. در گروه‌هایی که فنیل هیدرازین دریافت نمودند یک هفته پس از تجویز این ماده، تهیه گسترش خونی (مشاهده کاهش تعداد گلبول‌های قرمز، چروکیدگی و اندازه‌های متغیر آن‌ها)، مشاهده طحال متورم و رنگ زرد ادرار نسبت به گروه کنترل با هدف اطمینان از ایجاد آنمی همولیتیک در نظر گرفته شد.

۱- گروه کنترل: حیوانات این گروه روزانه سرم فیزیولوژی به مقدار ۰/۱ میلی‌لیتر به‌صورت داخل‌صفاقی دریافت کردند.

۲- گروه دوم : حیوانات این گروه ویتامین C را به میزان ۲۵۰ میلی گرم به ازای هر کیلوگرم وزن بدن به صورت داخل صفاقی همراه با ژل رویال به میزان ۱۰۰ میلی‌گرم به ازای هر کیلوگرم وزن بدن به صورت خوراکی بدون تزریق فنیل هیدرازین دریافت کردند (۳۲، ۳۳).

[Downloaded from jabs.fums.ac.ir on 2025-11-05]
[DOR: 20.1001.1.22285105.2016.6.2.9.3]

۳- گروه سوم یا فنیل هیدرازین: حیوانات این گروه فنیل هیدرازین را به میزان ۶ میلی گرم به ازای هر صدگرم وزن بدن به صورت داخل صفاقی هر ۴۸ ساعت به منظور ایجاد کم خونی همولیتیک دریافت کردند (۳۴).

۴- گروه چهارم: حیوانات در این گروه علاوه بر فنیل‌هیدرازین، ویتامین C را به میزان ۲۵۰ میلی گرم به ازای هر کیلوگرم وزن بدن به صورت داخل صفاقی همراه با ژل رویال به میزان ۱۰۰ میلی‌گرم به ازای هر کیلوگرم وزن بدن به صورت خوراکی چهار ساعت قبل از تجویز فنیل هیدرازین دریافت نمودند.

کلیه موش‌های موجود در چهار گروه ذکر شده ۲۴ ساعت پس از آخرین تیمار، توسط تزریق داخل صفاقی کتامین بی-هوش شده و سپس آسان‌کشی شدند و نمونه‌های خون توسط سرنگ‌های استریل به‌صورت مستقیم از قلب جمع‌آوری گردیدند. جهت استحصال سرم، نمونه‌ها در ۳۰۰۰ دور به مدت پنج دقیقه سانتریفیوژ شدند. پس از کالبدگشایی، نمونه‌های بافتی کبد با رعایت اصول استریل برداشت و جهت ثبوت به محلول ثبوتی فرمالین ۱۰٪ منتقل شدند.

فعالیت‌های سرمی آلانین ترنس‌آمیناز (ALT)، آسپارتات-ترنس‌آمیناز (AST)، آلکالین فسفاتاز (ALP)، لاکتات دهیدروژناز (LDH)، سوپراکسید دیسموتاز (SOD) و آلبومین با استفاده از کیت‌های بیوشیمیایی مورد سنجش قرار گرفت.

برای ارزیابی ظرفیت آنتی‌اکسیدانت تام سرم (TAC)، روش FRAP مورد استفاده قرار گرفت. در این روش در pH اسیدی ایجاد شده توسط بافر استات، رنگ آبی تولید شده به واسطه احیای یون‌های فریک (Fe^{+3}) کمپلکس Fe^{+3}-TPTZ و تبدیل آن‌ها به یون‌های فرو (Fe^{+2})، در طول موج ۵۹۳ نانومتر و به صورت اسپکتروفتومتریک مورد اندازه‌گیری قرار گرفت (۳۵).

جهت تعیین میزان پراکسیداسیون لیپیدی، مقادیر تولید مالون‌دی‌آلدئید (MDA) در نمونه‌های سرمی بر اساس واکنش با اسید تیوباربیتوریک و تولید محصولی رنگی با حداکثر جذب نوری در ۵۳۲ نانومتر مورد اندازه گیری قرار گرفت و بر اساس منحنی کالیبراسیون استاندارد MDA محاسبه گردید (۳۶).

نمونه‌های بافتی کبد با رعایت اصول استریل برداشته شده و پس از ثبوت در محلول فرمالین ۱۰٪ و طی مراحل پاساژ بافتی، مقاطع پارافینی به ضخامت ۶ الی ۷ میکرومتر تهیه و جهت مطالعه بافت شناسی مورد رنگ آمیزی هماتوکسیلین-ائوزین قرار گرفتند. جهت اندازه گیری قطر هپاتوسیت‌ها، قطر هسته هپاتوسیت‌ها و نیز تعداد سلول‌های کوپفر در واحد سطح کبد، میکروسکوپ دیجیتال Dino-Lite (Dino-Lite Digital Microscope, AnMo Electronics Corporation, Taiwan) مورد استفاده قرار گرفت. به منظور ارزیابی میزان آپوپتوز در هپاتوسیت‌ها نیز روش رنگ آمیزی تشخیصی تانل بر اساس دستورالعمل سازنده کیت (In situ Direct DNA Fragmentation (TUNEL) Assay Kit, Abcam, Germany) صورت پذیرفت. در این روش، هسته سلول‌های آپوپتوتیک با رنگ قهوه‌ای تیره مشخص شدند و ضریب آپوپتوزی به صورت تعداد هپاتوسیت‌های تانل مثبت به ازای هر ۱۰۰ سلول تعریف گردید.

داده‌های این مطالعه با استفاده از بسته نرم‌افزاری SPSS نسخه ۱۹ مورد ارزیابی آماری قرار گرفتند و نتایج به صورت میانگین± انحراف معیار بیان شدند. جهت مقایسه بین گروه‌ها آنالیز واریانس یک‌طرفه و به دنبال آن تست تعقیبی دانکن مورد استفاده قرار گرفت و مقدار P<۰/۰۵ برای تعیین سطح معنی-داری بین گروه‌ها در نظر گرفته شد.

نتایج

نتایج بررسی‌های هیستومورفومتریک

ارزیابی‌های هیستومورفومتریک بافت کبد نشان داد که آنمی همولیتیک تجربی سبب افزایش معنی‌داری در قطر هپاتوسیت‌ها، قطر هسته هپاتوسیت‌ها و تعداد سلول‌های کوپفر در یک میلی‌متر مربع بافت کبد نسبت به گروه کنترل گردید (P<۰/۰۵). قطر هسته هپاتوسیت‌ها و تعداد سلول‌های کوپفر در گروه دریافت کننده فنیل‌هیدرازین به همراه ویتامین C و ژل رویال کاهش معنی‌داری را در مقایسه با گروه فنیل‌هیدرازین نشان داد (P<۰/۰۵) ولی کاهش قطر هپاتوسیت‌ها در این گروه در مقایسه با گروه دریافت کننده فنیل‌هیدرازین معنی‌دار نبود (جدول ۱).

نتایج بررسی‌های بیوشیمیایی سرم

در مقایسه با گروه کنترل، تجویز فنیل‌هیدرازین به شکل معنی‌داری موجب افزایش سطوح سرمی AST، ALT، ALP و LDH و کاهش مقادیر آلبومین سرمی در موش‌ها گردید (P<۰/۰۵). تجویز ویتامین C و ژل رویال همراه با فنیل هیدرازین سطوح شاخص‌های سرمی به استثنای آلبومین را به صورت معنی‌داری به سمت مقادیر مشاهده شده در گروه کنترل سوق داد (P<۰/۰۵). همچنین گروه ویتامین C و ژل رویال بدون فنیل هیدرازین دارای اختلاف معنی‌داری در تمام شاخص-های سرمی با گروه فنیل هیدرازین بود (جدول ۲).

[Downloaded from jabs.fums.ac.ir on 2025-11-05]
[DOR: 20.1001.1.22285105.2016.6.2.9.3]

جدول ۱- مقایسه فراسنجه‌های هیستومورفومتریک بافت کبد در گروه‌های مختلف آزمایشی

گروه‌ها	قطر هپاتوسیت‌ها (میکرومتر)	قطر هسته پاتوسیت-ها (میکرومتر)	تعداد سلول‌های کوپفر (یک میلی‌متر مربع)
کنترل	۱۲/۹۴±۱/۰۱	۵/۱۲±۰/۴۲	۶/۱۳±۱/۵۴
ویتامین C + ژل رویال	۱۲/۸۲±۱/۲۵[b]	۵/۱۷±۰/۳۹[b]	۶/۳۶±۱/۰۹[b]
فنیل‌هیدرازین	۱۶/۸۶±۱/۳۷[a]	۸/۱۸±۰/۶۶[a]	۱۴/۶۹±۳/۱۱[a]
فنیل‌هیدرازین + ویتامین C + ژل رویال	۱۴/۸۲±۰/۹۵	۶/۲۹±۰/۴۰[ab]	۸/۹۳±۱/۶۲[b]

a: وجود اختلاف معنی‌دار در مقایسه با گروه کنترل (P<۰/۰۵)

b: وجود اختلاف معنی‌دار در مقایسه با گروه فنیل‌هیدرازین (P<۰/۰۵)

بررسی‌های بیوشیمیایی سرمی صورت گرفته در گروه‌های مختلف آزمایشی همچنین مشخص نمود که متعاقب تجویز فنیل‌هیدرازین، میزان MDA (نمودار ۱) افزایش و میزان SOD (نمودار ۲) و ظرفیت آنتی‌اکسیدانت تام (نمودار ۳) کاهش معنی‌داری را در مقایسه با گروه کنترل نشان می‌دهند (P<۰/۰۵). تجویز ویتامین C و ژل رویال همراه با فنیل‌هیدرازین کاهش معنی‌داری در میزان MDA و در عین حال افزایش معنی-داری در میزان SOD را در مقایسه با گروهی که تنها فنیل-هیدرازین را دریافت کرده بودند، موجب گردید (P<۰/۰۵).

نتایج بررسی‌های آپوپتوز هپاتوسیت‌ها در بافت کبد

مطالعه هیستوشیمیایی به روش تانل در راستای ارزیابی میزان سلول‌های کبدی آپوپتوتیک مشخص ساخت که تجویز فنیل‌هیدرازین افزایش معنی‌داری (P<۰/۰۵) را در میانگین تعداد هپاتوسیت‌های آپوپتوتیک بافت کبد موش‌ها در مقایسه با گروه کنترل موجب می‌گردد (نمودار ۴ و شکل 1C). تجویز ویتامین C همراه با فنیل‌هیدرازین کاهش معنی‌داری (P<۰/۰۵) را در میزان سلول‌های کبدی آپوپتوتیک در مقایسه

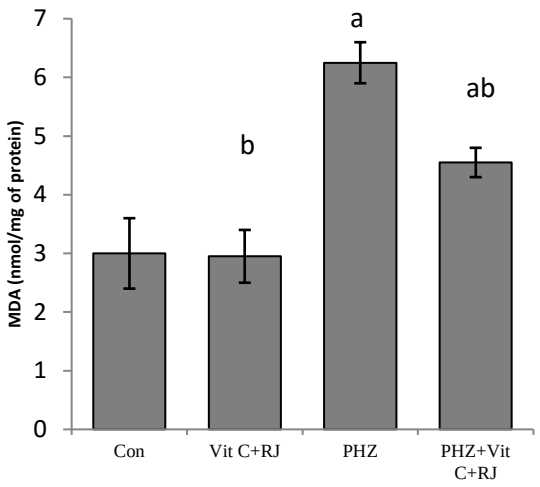

نمودار ۱- مقایسه میانگین میزان مالون‌دی‌آلدئید در سرم گروه‌های مختلف آزمایشی

PHZ: فنیل‌هیدرازین، Vit C: ویتامین C، RJ: ژل رویال، Con: کنترل

MDA: مالون‌دی‌آلدئید، nmol/mg protein: نانومول بر میلی‌گرم پروتئین

داده‌ها بر اساس میانگین± انحراف معیار بیان شده‌اند.

a: وجود اختلاف معنی‌دار در مقایسه با گروه کنترل (P<۰/۰۵)

b: وجود اختلاف معنی‌دار در مقایسه با گروه فنیل‌هیدرازین (P<۰/۰۵)

جدول ۲- مقایسه فراسنجه‌های سرمی در گروه‌های مختلف آزمایشی

گروه‌ها	AST (U/l)	ALT (U/l)	ALP (U/l)	LDH (U/l)	آلبومین (g/dl)
کنترل	۵۹/۵۲±۶/۶۸	۳۳/۴±۴۰/۰۹	۹۶/۲۷±۱۲/۳۰	۴۳۹/۶۱±۰۱/۲	۲/۰±۲۵/۳۱
ویتامین C + ژل رویال	۶۳/۴±۵۱/۵۸[b]	۳۴/۵±۱۸/۰۴[b]	۹۷/۱۵±۸۷/۰۸[b]	۴۳۴/۹۰±۹۷/۱۲[b]	۲/۰±۳۶/۳۸[b]
فنیل‌هیدرازین	۱۳۱/۸±۲۳/۲۳[a]	۸۲/۶±۸۱/۸۹[a]	۱۱۶/۱۷±۳۹/۱۴[a]	۸۹۱/۷۳±۸۲/۱۷[a]	۱/۰±۴۱/۲۱[a]
فنیل‌هیدرازین +ویتامین C + ژل رویال	۹۴/۹±۵۷/۰۶[ab]	۶۰/۷±۶۲/۰۲[ab]	۱۳۲/۱۱±۴۸/۹۴[ab]	۶۱۵/۳۹±۲۰/۶۵[ab]	۱/۰±۸۲/۵۷

U/l: واحد بین‌المللی بر لیتر، g/dl: گرم بر دسی‌لیتر. a: وجود اختلاف معنی دار در مقایسه با گروه کنترل (P<۰/۰۵)

داده ها بر اساس میانگین± انحراف معیار بیان شده اند.

[Downloaded from jabs.fums.ac.ir on 2025-11-05]

[DOR: 20.1001.1.22285105.2016.6.2.9.3]

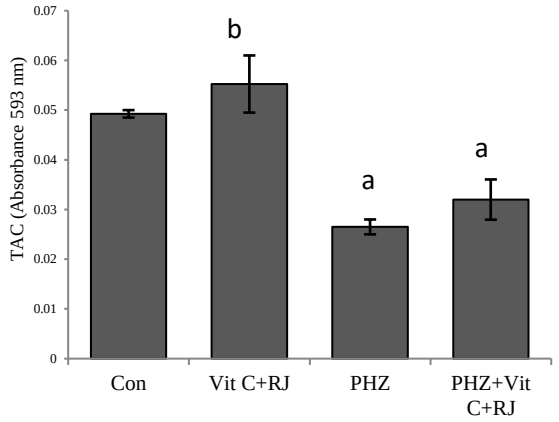

نمودار ۳- مقایسه میانگین میزان ظرفیت آنتی‌اکسیدانت تام سرم در های مختلف آزمایشی‌گروه

PHZ: فنیل‌هیدرازین، Vit C: ویتامین C، RJ: ژل رویال، Con: کنترل

TAC: ظرفیت آنتی‌اکسیدانت، Absorbance 593 nm: طول موج جذبی ۵۹۳ نانومتر داده‌ها بر اساس میانگین± انحراف معیار بیان شده‌اند.

a: وجود اختلاف معنی‌دار در مقایسه با گروه کنترل (P<۰/۰۵)

b: وجود اختلاف معنی‌دار در مقایسه با گروه فنیل‌هیدرازین (P<۰/۰۵)

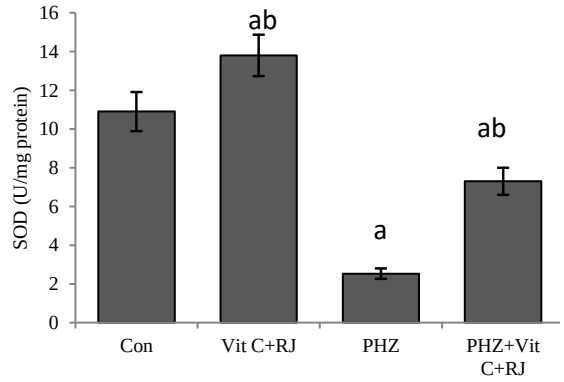

نمودار ۲- مقایسه میانگین میزان سوپراکسید دیسموتاز در سرم گروه های مختلف آزمایشی

PHZ: فنیل‌هیدرازین، Vit C: ویتامین C، RJ: ژل رویال، Con: کنترل

SOD: سوپراکسید دیسموتاز، U/mg protein: واحد بین‌المللی بر میلی‌گرم پروتئین داده‌ها بر اساس میانگین± انحراف معیار بیان شده‌اند.

a: وجود اختلاف معنی‌دار در مقایسه با گروه کنترل (P<۰/۰۵)

b: وجود اختلاف معنی‌دار در مقایسه با گروه فنیل‌هیدرازین (P<۰/۰۵)

با گروهی که تنها فنیل‌هیدرازین را دریافت کرده بودند، سبب گردید (نمودار ۴ و شکل ۱D).

بحث و نتیجه گیری

آسیب‌های کبدی یکی از مشکلات رایج جوامع امروزی به شمار می‌روند. با توجه به نقش ویژه کبد به عنوان یک اندام حیاتی که علاوه بر ذخیره‌سازی و تولید مواد مغذی، در سم‌زدایی

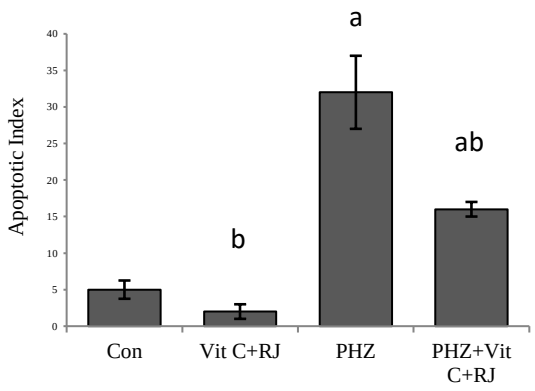

نمودار۴- مقایسه میانگین ضریب آپوپتوزی در گروه‌های مختلف آزمایشی

PHZ: فنیل‌هیدرازین، Vit C: ویتامین C، RJ: ژل رویال، Con: کنترل، Apoptotic Index ضریب آپوپتوزی داده‌ها بر اساس میانگین± انحراف معیار بیان شده‌اند.

a: وجود اختلاف معنی‌دار در مقایسه با گروه کنترل (P<۰/۰۵)

b: وجود اختلاف معنی‌دار در مقایسه با گروه فنیل‌هیدرازین (P<۰/۰۵)

و متابولیسم ترکیبات سمی نیز نقش مهمی بازی می‌کند، ارزیابی شاخص‌های عملکردی و ساختارهای سلولی این اندام را به ویژه در مدل‌های حیوانی بسیار مورد توجه قرار داده است (۳۷). با در نظر گرفتن متابولیسم بالای کبد و نیاز مبرم هپاتوسیت‌ها به

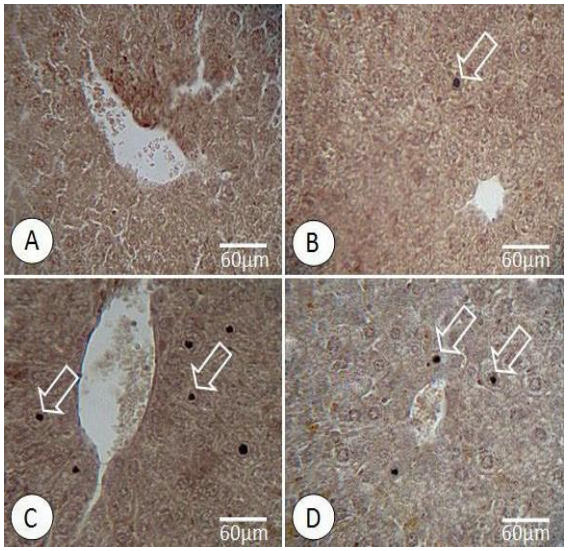

شکل ۱- برش عرضی از بافت کبد. در گروهی که تنها فنیل‌هیدرازین دریافت کرده بودند (C) افزایش محسوسی در تعداد هپاتوسیت‌های آپوپتوتیک (پیکان‌ها) در مقایسه با گروه کنترل (A) و گروهی که ویتامین C همراه با ژل رویال دریافت نمودند (B)، مشهود می‌باشد. تجویز ویتامین C و ژل رویال همراه با فنیل‌هیدرازین (D) کاهش قابل توجه‌ای را در میزان سلول‌های کبدی آپوپتوتیک در مقایسه با گروهی که تنها فنیل‌هیدرازین دریافت کرده بودند، موجب شد. رنگ‌آمیزی تانل.

[Downloaded from jabs.fums.ac.ir on 2025-11-05]
[DOR: 20.1001.1.22285105.2016.6.2.9.3]

اکسیژن جهت سوخت و ساز، کم‌خونی و کاهش فشار اکسیژن در کبد دارای اهمیت خاصی می‌باشد. پژوهش‌های پیشین حاکی از این است که فنیل‌هیدرازین به عنوان یک ترکیب اکسیدانت همولیتیک به واسطه افزایش تولید رادیکال‌های آزاد در جریان اکسیداسیون میکروزومی و نیز افزایش رسوب آهن ناشی از کم‌خونی همولیتیک در بافت کبد توانایی ایجاد آسیب‌های اکسیداتیو در هپاتوسیت‌ها را دارد (۷، ۸، ۳۸). بر این اساس، همان طور که در مطالعه حاضر نیز مشهود بود چنین به نظر می‌رسد که شکل‌گیری تنش اکسیداتیو و نیز اختلال در متابولیسم آهن متعاقب تجویز فنیل‌هیدرازین موجبات آسیب سلولی و نمایان شدن تغییرات ساختاری در هپاتوسیت‌های موش را سبب شده است.

به منظور آشکار نمودن نحوه عملکرد کبد، سنجش فعالیت سرمی آنزیم‌های کبدی برای ارزیابی میزان آسیب‌های وارد شده به کبد، شاخص مناسبی می‌باشد، چرا که هر گونه آسیب به هپاتوسیت‌ها، آزاد شدن این آنزیم‌ها به جریان خون و افزایش مقادیر سرمی آن‌ها را به دنبال خواهد داشت (۳۹، ۴۰). به نظر می‌رسد که اختلال در ساختار و عملکرد غشای هپاتوسیت‌ها در نتیجه هجوم گونه‌های فعال اکسیژن که به دنبال تداخل ترکیبات حاصل از متابولیسم فنیل‌هیدرازین با دستگاه دفاع آنتی‌اکسیدانت بدن تولید می‌گردند، سبب نشت آنزیم‌های کبدی به جریان خون موش‌های تحت درمان با این ترکیب در مطالعه حاضر گردیده است.

همچنین، مطالعات بسیاری حکایت از نقش آسیب‌های کبدی در بروز تغییرات مورفولوژیک و مورفومتریک در هپاتوسیت‌ها نظیر هایپرتروفی و افزایش قطر هسته دارند که این امر با نتایج به دست آمده از ارزیابی‌های بافت‌شناسی مطالعه حاضر نیز هم‌خوانی داشته و می‌تواند بازتابی از افزایش فعالیت هپاتوسیت‌ها در پاسخ به جراحات دژنراتیو نشان دهد (۴۱-۴۳).

از سوی دیگر، سلول‌های کوپفر به عنوان فراوان‌ترین سلول‌های ایمنی ذاتی در بافت کبد، در پاتوژنز بسیاری از نارسایی‌ها و اختلالات کبدی نقش کلیدی بازی می‌کنند (۴۴). این سلول‌ها متعاقب آسیب‌های کبدی فعال شده و منجر به آزادسازی واسطه‌های آماسی و نیز گونه‌های فعال اکسیژن می‌گردد که این امر به نوبه خود جراحات کبدی را دو چندان می‌کند (۴۵). از این روی، با استناد به یافته‌های بافت‌شناسی مطالعه حاضر، به نظر می‌رسد که افزایش تزاید و فعال شدن سلول‌های کوپفر نیز می‌تواند در آسیب‌های کبدی ناشی از فنیل هیدرازین نقشی بارزی ایفا نماید.

علاوه بر این، کم‌خونی همولیتیک ناشی از فنیل‌هیدرازین با افزایش میزان هِم داخل عروقی همراه است که این آزاد شدن و تجمع غیرطبیعی هِم در داخل عروق خونی، زمینه‌ساز آسیب‌های سلولی و افزایش میزان آپوپتوز در سلول‌ها می‌گردد که در این راستا، می‌توان افزایش میزان آپوپتوز در هپاتوسیت‌های موش‌های دریافت کننده فنیل‌هیدرازین در مطالعه حاضر را توجیح نمود (۴۶، ۴۷).

یافته‌های مطالعه پیش‌روی حکایت از نقش محافظتی بارزی از ویتامین C و ژل رویال بر سمیت کبدی ناشی از فنیل‌هیدرازین دارد. نتایج به دست آمده از مطالعات پیشین در این زمینه نیز کارایی ترکیبات واجد خواص آنتی‌اکسیدانت و ضدآماسی را در کاهش سمیت ناشی از فنیل‌هیدرازین در بافت‌های مختلف از جمله کبد مورد تایید قرار داده است (۳، ۵، ۶، ۴۸). از این رو احتمال داده می‌شود ویتامین C و ژل رویال نیز به دلیل دارا بودن فعالیت‌های آنتی‌اکسیدانت و ضدآپوپتوزی (۱۵، ۳۱)، به واسطه تقویت فعالیت دستگاه دفاع آنتی‌اکسیدانت بدن و کاهش پراکسیداسیون چربی‌ها (۴۹)، سرکوب واکنش‌های آماسی (۵۰) و نیز مهار آپوپتوز (۵۱) بتواند آسیب‌های اکسیداتیو ناشی از فنیل‌هیدرازین در کبد موش را تا حدودی تعدیل نماید. همچنان که سایر مطالعات صورت گرفته اخیر نیز حاکی از این است که ویتامین C می‌تواند آسیب‌های سلولی در جراحات کبدی ایمونولوژیک موش را تعدیل نماید (۲۲) و همچنین می‌تواند موجب بهبود واکنش‌های آماسی و جراحات کبدی ناشی از تترا-کلریدکربن در موش (۵۲، ۵۳) و نیز منوسدیم‌گلوتامات در موش صحرایی گردد (۵۴). در همین راستا، ژل رویال نیز با دارا بودن فعالیت آنتی‌اکسیدانت چشمگیر، به واسطه تقویت فعالیت سیستم دفاع آنتی‌اکسیدانت بدن و مهار پراکسیداسیون چربی‌ها (۳۶، ۵۵) و نیز سرکوب واکنش‌های آماسی (۵۶) می‌تواند کارایی خود را در بهبود عوارض ناشی از فنیل‌هیدرازین در کبد موش به خوبی آشکار سازد. همچنان که مطالعات پیشین نشان داده‌اند که ژل رویال آسیب‌های کبدی ناشی از پاراستامول در موش (۳۰) و نیز تنش اکسیداتیو و آپوپتوز ناشی از سیسپلاتین در موش‌های صحرایی را کاهش داده (۳۱) و توانایی بهبود فعالیت

[Downloaded from jabs.fums.ac.ir on 2025-11-05]
[DOR: 20.1001.1.22285105.2016.6.2.9.3]

های طبیعی هپاتوسیت‌های موش صحرایی را دارا می‌باشد (۵۷).

با جمع بندی یافته‌های مطالعه حاضر چنین بر می‌آید که کم خونی همولیتیک ناشی از فنیل هیدرازین به واسطه افزایش تولید رادیکال‌های آزاد، پی‌ریزی تنش‌های اکسیداتیو و نیز تضعیف دستگاه دفاع آنتی‌اکسیدانت بدن، موجب آسیب‌های سلولی و اختلالات عملکردی کبد می‌گردد. در حالی که تجویز آنتی اکسیدانت‌های خوراکی مانند ویتامین C و ژل رویال به جهت دارا بودن فعالیت‌های آنتی‌اکسیدانت، ضدآماسی و ضد آپوپتوزی، می‌توانند عوارض ناشی از فنیل‌هیدرازین در کبد موش را بهبود بخشند. با این وجود، تایید کارایی ویتامین C و ژل رویال در درمان موارد بالینی کم‌خونی و مسمومیت‌های ناشی از فنیل-هیدرازین مستلزم مطالعات بیشتر و جامع‌تری می‌باشد.

تشکر و قدردانی

نگارندگان مقاله مراتب تشکر و قدردانی خود را از دانشگاه ارومیه به سبب تامین مالی این مطالعه اعلام می‌دارند.

تعارض منافع

نویسندگان هیچ گونه تعارض منافعی را اعلام نکرده‌اند.

References

1. Berger J. Phenylhydrazine haematotoxicity. J Appl Biomed. 2007;5(3):125-30.
2. Pesquero J, Alfaro V, Palacios L. Acid-base analysis during experimental anemia in rats. Can J Physiol Pharmacol. 2000;78(10):774-80.
3. Luangaram S, Kukongviriyapan U, Pakdeechote P, Kukongviriyapan V, Pannangpetch P. Protective effects of quercetin against phenylhydrazine-induced vascular dysfunction and oxidative stress in rats. Food Chem Toxicol. 2007;45(3):448-55.
4. Shukla P, Yadav NK, Singh P, Bansode FW, Singh RK. Phenylhydrazine induced toxicity: a review on its haematotoxicity. Int J Basic Appl Med Sci. 2012;2(2):86-91.
5. Claro LM, Leonart MS, Comar SR, do Nascimento AJ. Effect of vitamins C and E on oxidative processes in human erythrocytes. Cell Biochem Funct. 2006;24(6):531-5.
6. Sharma S, Haldar C. Comparative effect of melatonin and vitamin E on phenylhydrazine-induced toxicity in the spleen of Funambulus pennant. Environ Toxicol. 2009;24(1):1-9.
7. Jonen HG, Werringloer J, Prough RA, Estabrook RW. The reaction of phenylhydrazine with microsomal cytochrome P-450. Catalysis of heme modification. J Biol Chem. 1982;257(8):4404-11.
8. Rokushima M, Omi K, Araki A, Kyokawa Y, Furukawa N, Itoh F, et al. A toxicogenomic approach revealed hepatic gene expression changes mechanistically linked to drug-induced hemolytic anemia. Toxicol Sci. 2007;95(2):474-84.
9. Latunde-Dada GO, Vulpe CD, Anderson GJ, Simpson RJ, McKie AT. Tissue-specific changes in iron metabolism genes in mice following phenylhydrazine-induced haemolysis. Biochim Biophys Acta. 2004;1690(2):169-76.
10. Poggiali E, Cassinerio E, Zanaboni L, Cappellini MD. An update on iron chelation therapy. Blood Transfus. 2012;10(4):411-22.
11. Glantzounis GK, Salacinski HJ, Yang W, Davidson BR, Seifalian AM. The contemporary role of antioxidant therapy in attenuating liver ischemia-reperfusion injury: a review. Liver Transpl. 2005;11(9):1031-47.
12. Seifi B, Kadkhodaee M, Delavari F, Mikaeili S, Shams S, Ostad SN. Pretreatment with pentoxifylline and N-acetylcysteine in liver ischemia reperfusion-induced renal injury. Ren Fail. 2012;34(5):610-5.
13. Duenschede F, Erbes K, Kircher A, Westermann S, Schad A, Riegler N, et al. Protection from hepatic ischemia/reperfusion injury and improvement of liver regeneration by alpha-lipoic acid. Shock. 2007;27(6):644-51.
14. Talebanpour bayat Z, Aqababa H, Shojaiefard MB. Protective Effects of Hydro-alcoholic Extract of Apium Graveolens on Carbon Tetrachloride Induced Hepatotoxicity in Sprague-Dawley male Rats. JFUMS. 2015;5(1):102-10. [Article in Persian]
15. Mandl J, Szarka A, Bánhegyi G. Vitamin C: update on physiology and pharmacology. Br J Pharmacol. 2009;157(7):1097-110.
16. Boyacioglu M, Sekkin S, Kum C, Korkmaz D, Kiral F, Yalinkilinc HS, et al. The protective effects of vitamin C on the DNA damage, antioxidant defenses and aorta histopathology in chronic hyperhomocysteinemia induced rats. Exp Toxicol Pathol. 2014;66(9-10):407-13.
17. Anbara H, Shahrooz R, Shalizar Jalali A, Razi M, Kalantari Hesari A. Protective effect of vitamin C against changes caused by hemolytic anemia in small intestine histoarchitecture of phenylhydrazine-treated mice. J Shahrekord Univ Med Sci. 2015;17(4):70-79. [Article in Persian]
18. Takhshid MA, Tavasuli AR, Heidary Y, Keshavarz M, Kargar H. Protective effect of vitamins E and C on endosulfan-induced reproductive toxicity in male rats. Iran J Med Sci. 2012;37(3):173-80.
19. May JM. Vitamin C transport and its role in the central nervous system. Subcell Biochem. 2012;56:85-103.

[Downloaded from jabs.fums.ac.ir on 2025-11-05]
[DOR: 20.1001.1.22285105.2016.6.2.9.3]

20. Mora JR, Iwata M, von Andrian UH. Vitamin effects on the immune system: vitamins A and D take centre stage. Nat Rev Immunol. 2008;8(9):685-98.
21. Tarladacalisir YT, Kanter M, Uygun M. Protective effects of vitamin C on cisplatin-induced renal damage: a light and electron microscopic study. Ren Fail. 2008;30(1):1-8.
22. Liang T, Chen X, Su M, Chen H, Lu G, Liang K. Vitamin C exerts beneficial hepatoprotection against Concanavalin A-induced immunological hepatic injury in mice through inhibition of NF-κB signal pathway. Food Funct. 2014;5(9):2175-82.
23. Allagui MS, Feriani A, Bouoni Z, Alimi H, Murat JC, El Feki A. Protective effects of vitamins (C and E) and melatonin co-administration on hematological and hepatic functions and oxidative stress in alloxan-induced diabetic rats. J Physiol Biochem. 2014;70(3):713-23.
24. Lin JR, Qin HH, Wu WY, He SJ, Xu JH. Vitamin C protects against UV irradiation-induced apoptosis through reactivating silenced tumor suppressor genes p21 and p16 in a Tet-dependent DNA demethylation manner in human skin cancer cells. Cancer Biother Radiopharm. 2014;29(6):257-64.
25. Tokunaga KH, Yoshida C, Suzuki KM, Maruyama H, Futamura Y, Araki Y, et al. Antihypertensive effect of peptides from royal jelly in spontaneously hypertensive rats. Biol Pharm Bull. 2004;27(2):189-92.
26. Hashimoto M, Kanda M, Ikeno K, Hayashi Y, Nakamura T, Ogawa Y, et al. Oral administration of royal jelly facilitates mRNA expression of glial cell line-derived neurotrophic factor and neurofilament H in the hippocampus of the adult mouse brain. Biosci Biotechnol Biochem. 2005;69(4):800-5.
27. Sugiyama T, Takahashi K, Mori H. Royal jelly acid, 10-hydroxy-trans-2-decenoic acid, as a modulator of the innate immune responses. Endocr Metab Immune Disord Drug Targets. 2012;12(4):368-76.
28. Shalizar Jalali A, Najafi G, Hosseinchi M, Sedighnia A. Royal jelly alleviates sperm toxicity and improves in vitro fertilization outcome in Stanozolol-treated mice. Iran J Reprod Med. 2015;13(1):15-22.
29. El-Nekeety AA, El-Kholy W, Abbas NF, Ebaid A, Amra HA, Abdel-Wahhab MA. Efficacy of royal jelly against the oxidative stress of fumonisin in rats. Toxicon. 2007;50(2):256-69.
30. Kanbur M, Eraslan G, Beyaz L, Silici S, Liman BC, Altinordulu S, et al. The effects of royal jelly on liver damage induced by paracetamol in mice. Exp Toxicol Pathol. 2009;61(2):123-32.
31. Karadeniz A, Simsek N, Karakus E, Yildirim S, Kara A, Can I, et al. Royal jelly modulates oxidative stress and apoptosis in liver and kidneys of rats treated with cisplatin. Oxid Med Cell Longev. 2011; 981793.
32. Yu F, Wang Z, Ju B, Wang Y, Wang J, Bai D. Apoptotic effect of organophosphorus insecticide chlorpyrifos on mouse retina in vivo via oxidative stress and protection of combination of vitamins C and E. Experimental and Toxicologic Pathology. 2008;59(6):415-23.
33. Silici S, Ekmekcioglu O, Eraslan G, Demirtas A. Antioxidative effect of royal jelly in cisplatin-induced testes damage. Urology. 2009;74(3):545-51.
34. Gorustovich AA, Steimetz T, Giglio MJ, Guglielmotti MB. A histomorphometric study of alveolar bone modeling and remodeling under experimental anaemia and polycythaemia in rats. Arch Oral Biol. 2006;51(3):246-51.
35. Jalali AS, Hasanzadeh S, Malekinejad H. Achillea millefolium inflorescence aqueous extract ameliorates cyclophosphamide-induced toxicity in rat testis: stereological evidences. Chin J Nat Med. 2012;10(4):247-54.
36. Najafi G, Nejati V, Jalali AS, Zahmatkesh E. Protective role of royal jelly in oxymetholone-induced oxidative injury in mouse testis. Iran J Toxicol. 2014;8(25):1073-80.
37. Baratta JL, Ngo A, Lopez B, Kasabwalla N, Longmuir KJ, Robertson RT. Cellular organization of normal mouse liver: a histological, quantitative immunocytochemical, and fine structural analysis. Histochem Cell Biol. 2009;131(6):713-26.
38. Ferrali M, Signorini C, Sugherini L, Pompella A, Lodovici M, Caciotti B, et al. Release of free, redox-active iron in the liver and DNA oxidative damage following phenylhydrazine intoxication. Biochem Pharmacol. 1997;53(11):1743-51.
39. Oboh G. Hepatoprotective property of ethanolic and aqueous extracts of fluted pumpkin (Telfairia occidentalis) leaves against garlic-induced oxidative stress. J Med Food. 2005;8(4):560-3.
40. Rafiee F, Heidari R, Ashraf H, Aafiee P. Protective Effect of Berberis integerrima Fruit Extract on Carbon-Tetrachloride Induced Hepatotoxicity in Rats. JFUMS. 2013;3(3):179-87. [Article in Persian]
41. Kostka G, Palut D, Kopeć-Szlezak J, Ludwicki JK. Early hepatic changes in rats induced by permethrin in comparison with DDT. Toxicology. 2000;142(2):135-43.
42. Vento S, Cainelli F. Does hepatitis C virus cause severe liver disease only in people who drink alcohol? Lancet Infect Dis. 2002;2(5):303-9.
43. Miyaoka Y, Ebato K, Kato H, Arakawa S, Shimizu S, Miyajima A. Hypertrophy and unconventional cell division of hepatocytes underlie liver regeneration. Curr Biol. 2012;22(13):1166-75.
44. Boltjes A, Movita D, Boonstra A, Woltman AM. The role of Kupffer cells in hepatitis B and hepatitis C virus infections. J Hepatol. 2014;61(3):660-71.
45. Bilzer M, Roggel F, Gerbes AL. Role of Kupffer cells in host defense and liver disease. Liver Int. 2006;26(10):1175-86.
46. Moreau R, Tshikudi Malu D, Dumais M, Dalko E, Gaudreault V, Roméro H, et al. Alterations in bone and erythropoiesis in hemolytic anemia: comparative study in bled, phenylhydrazine-treated and Plasmodium-infected mice. PLoS One. 2012;7(9): 46101.
47. Khan AA, Quigley JG. Control of intracellular heme levels: heme transporters and heme oxygenases. Biochim Biophys Acta. 2011;1813(5):668-82.

[Downloaded from jabs.fums.ac.ir on 2025-11-05]
[DOR: 20.1001.1.22285105.2016.6.2.9.3]

48. Valenzuela A, Guerra R. Protective effect of the flavonoid silybin dihemisuccinate on the toxicity of phenylhydrazine on rat liver. FEBS Lett. 1985;181(2):291-4.
49. Akbari A, Jelodar G, Nazifi S. Vitamin C protects rat cerebellum and encephalon from oxidative stress following exposure to radiofrequency wave generated by a BTS antenna model. Toxicol Mech Methods. 2014;24(5):347-52.
50. Rizzo MR, Abbatecola AM, Barbieri M, Vietri MT, Cioffi M, Grella R, et al. Evidence for anti-inflammatory effects of combined administration of vitamin E and C in older persons with impaired fasting glucose: impact on insulin action. J Am Coll Nutr. 2008;27(4):505-11.
51. García A, Morales P, Arranz N, Delgado ME, Rafter J, Haza AI. Antiapoptotic effects of dietary antioxidants towards N-nitrosopiperidine and N-nitrosodibutylamine-induced apoptosis in HL-60 and HepG2 cells. J Appl Toxicol. 2009;29(5):403-13.
52. Su M, Chen H, Wei C, Chen N, Wu W. Potential protection of vitamin C against liver-lesioned mice. Int Immunopharmacol. 2014;22(2):492-7.
53. Bae S, Cho CH, Kim H, Kim Y, Kim HR, Hwang YI, et al. In vivo consequence of vitamin C insufficiency in liver injury: vitamin C ameliorates T-cell-mediated acute liver injury in gulo mice. Antioxid Redox Signal. 2013;19(17):2040-53.
54. El-Meghawry El-Kenawy A, Osman HE, Daghestani MH. The effect of vitamin C administration on monosodium glutamate induced liver injury. An experimental study. Exp Toxicol Pathol. 2013;65(5):513-21.
55. Guo H, Ekusa A, Iwai K, Yonekura M, Takahata Y, Morimatsu F. Royal jelly peptides inhibit lipid peroxidation in vitro and in vivo. J Nutr Sci Vitaminol. 2008;54(3):191-5.
56. Kohno K, Okamoto I, Sano O, Arai N, Iwaki K, Ikeda M, et al. Royal jelly inhibits the production of proinflammatory cytokines by activated macrophages. Biosci Biotechnol Biochem. 2004;68(1):138-45.
57. Kamakura M. Signal transduction mechanism leading to enhanced proliferation of primary cultured adult rat hepatocytes treated with royal jelly 57-kDa protein. J Biochem. 2002;132(6):911-9.

[Downloaded from jabs.fums.ac.ir on 2025-11-05]

[DOR: 20.1001.1.22285105.2016.6.2.9.3]

Original Article

Investigating the Antioxidant Properties of Royal Jelly and Vitamin C on Enzymes, Histomorphometric and Liver Cells Apoptosis in Mice Suffering Hemolytic Anemia

Anbara H[1], Shahrooz R[2*], Malekinejad H[2], Saadati S[3]

1- Department of Comparative Histology & Embryology, Faculty of Veterinary Medicine, Tehran University, Urmia, Tehran
2- Department of Comparative Histology & Embryology, Faculty of Veterinary Medicine, Urmia University, Urmia, Iran
3- Faculty of Veterinary Medicine, Urmia University, Urmia, Iran

Received: 03 Feb 2016 Accepted: 15 May 2016

Abstract

Background & Objective: Hemolytic anemia induced by phenylhydrazine (PHZ) as a hemolytic composition can change the function and structure of liver. Therefore, the present study attempts to evaluate the protective effects of vitamin C and royal jelly co-administration against the oxidative damages and liver apoptosis induced by hemolytic anemia in adult mice.

Materials & Methods: 32 adult male mice were divided equally and randomly into four groups. The first group received normal saline with a dose of 0.1 ml, IP. The second group received a dose of vitamin C (250 kg/mg, IP) along with 100 kg/mg dose of royal jelly administered orally. The third group was administered with 6 mg/100 gr, IP phenylhydrazine in 48 hour intervals. Finally, the fourth group received vitamin C and royal jelly in the doses similar to the first three groups along with phenylhydrazine with the same doses of previous groups. After 35 days, the serum and testis samples were taken and were used for serum analysis and histochemical and histomorphometric studies.

Results: Phenylhydrazine increased the level of serum concentration of aspartate transaminase, alkaline phosphatase, alanine transaminase, malondialdehyde and lactate dehydrogenase and decreased the superoxide dismutase along with the total antioxidant capacity and serum albumin. Moreover, phenylhydrazine increased the apoptosis, the number of kupffer cells and the diameter of hepatocytes. Prescribing the royal jelly with vitamin C improved the changes of abovementioned parameters significantly.

Conclusion: Royal jelly with vitamin C is an antioxidant with the potential properties in preventing the oxidative damages and apoptosis induced by phenylhydrazine-induced hemolytic anemia in mouse liver.

Keywords: Anemia, Phenylhydrazine, Apoptosis, Liver

***Corresponding author: Rasoul Shahrooz,** Department of Comparative Histology & Embryology, Faculty of Veterinary Medicine, Urmia University, Urmia, Iran.
Email: rasoulshahrooz1@gmail.com.

[Downloaded from jabs.fums.ac.ir on 2025-11-05]

[DOR: 20.1001.1.22285105.2016.6.2.9.3]