

همانژیوپری سیتومای چشم و سینونزال، گزارش ۲ مورد

مریم مقبول^{۱*}، محمد جواد اشرف^۲، نگار آذرپیرا^۳

- ۱- گروه پاتولوژی، دانشکده پزشکی، دانشگاه علوم پزشکی فسا، فسا، ایران.
- ۲- گروه پاتولوژی، دانشکده پزشکی، دانشگاه علوم پزشکی شیراز، شیراز، ایران.
- ۳- مرکز تحقیقات پیوند، دانشگاه علوم پزشکی شیراز، شیراز، ایران.

تاریخ پذیرش مقاله: ۱۳۹۴/۰۹/۱۵

تاریخ دریافت مقاله: ۱۳۹۴/۰۶/۲۸

چکیده

زمینه و هدف: همانژیوپری سیتوما تومور عروقی غیرمعمول سلول‌های پرسلایت از منشا زیمرن است. شایع‌ترین محل تومور ناحیه خلف صفاقی لگن و سیستم عضلانی اسکلتی اندام تحتانی است. این تومور به ندرت در منطقه سر و گردن دیده می‌شود. به طوری که تنها ۰/۸ تا ۳ درصد تومورهای اولیه چشم و کمتر از ۵ درصد تومورهای اولیه بینی را تشکیل می‌دهد.

مورد: ما دو مورد همانژیوپری سیتومای اولیه در ناحیه چشم و سینونزال که با موفقیت از طریق عمل جراحی تحت درمان قرار گرفتند را گزارش کردیم.

نتیجه‌گیری: همانژیوپری سیتوما تومور عروقی ناشایعی است که پتانسیل رفتار بدخیم را نیز دارا می‌باشد. ویژگی‌های هیستوپاتولوژیک به تنهایی رفتار بیولوژیک آن را مشخص نمی‌کنند. وجود سلولاریتی بالا، نکروز، خونریزی و وجود بیش از ۴ عدد میتوز در ۱۰ فیلد بالای میکروسکوپ به نفع تشخیص همانژیوپری سیتومای بدخیم است. عود محلی و متاستاز نیز ممکن است با برداشت ناقص تومور رخ دهد. ریه، استخوان و کبد محل‌های شایع متاستاز دور دست می‌باشد. بنابراین، در دراز مدت پیگیری پس از عمل جراحی توصیه می‌شود.

کلمات کلیدی: همانژیوپری سیتومای چشم و سینونزال، پروپتوز، خونریزی از بینی

مقدمه

میکروسکوپی این ضایعه متشکل از کانال‌های مویرگی متعدد در یک الگوی سینوسی و یا سنگ‌های شاخ گوزنی احاطه شده توسط مناطق جامد از سلول‌های دوکی شکل یا گرد با مورفولوژی سلولی یکنواخت می‌باشد (تصویر ۱). رنگ آمیزی رتی‌کولین اغلب جهت نشان دادن حدود غشای پایه کمک کننده است. از آنجایی که این تومور ممکن است پس از برداشتن ناقص عود کند و یا دست‌خوش تغییر و تحول بدخیم شود بنابراین تشخیص آن از اهمیت به‌سزایی برخوردار است (۵).

معرفی بیمار

شماره ۱: خانمی ۲۵ ساله با سابقه‌ای از پروپتوز یک طرفه، غیر قابل برگشت، غیرحساس به لمس و بدون ضربان به همراه ادم بالای چشم راست برای یک دوره ۵ ماه مراجعه کرده است. بیمار هیچ گونه سابقه بیماری خاصی را ذکر نمی‌کند. معاینه

همانژیوپری سیتومای تومور عروقی غیر معمول از سلول‌های پری سایت منشا گرفته از سلول زیمرن که بیرون از غلاف رتیکولوم مویرگ‌ها قرار گرفته است. شایع‌ترین محل تومور ناحیه خلف صفاقی لگن و سیستم عضلانی اسکلتی اندام تحتانی است (۱). تنها ۲۵ درصد از همانژیوپری سیتوماها از منطقه سر و گردن به خصوص بینی و سینوس‌های پارانزال و کمتر از چشم منشا می‌گیرند (۲).

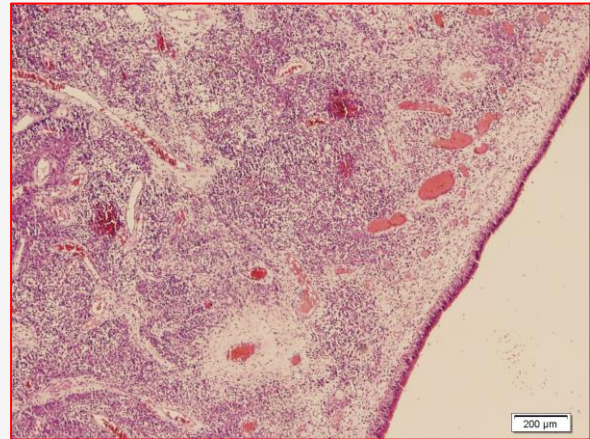
چشم و بینی مناطق ناشایعی جهت این تومور می‌باشند به طوری که تنها ۰/۸ تا ۳ درصد تومورهای اولیه چشم (۳) و کمتر از ۵ درصد تومورهای اولیه بینی (۴) را تشکیل می‌دهد.

علائم شایع همانژیوپری سیتومای ناحیه بینی انسداد و خونریزی از بینی و در چشم پروپتوز بدون درد است. در بررسی

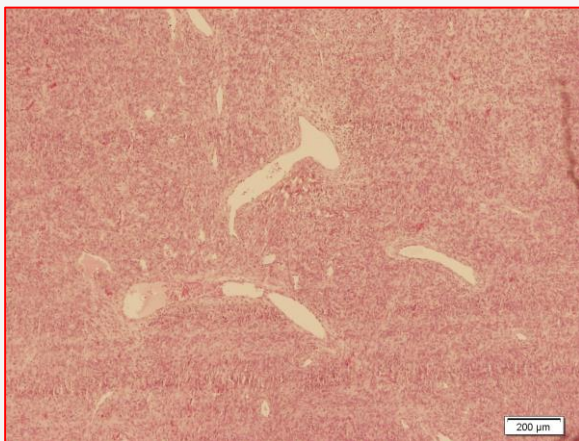
* نویسنده مسئول: مریم مقبول، گروه پاتولوژی، دانشکده پزشکی، دانشگاه علوم پزشکی فسا، فسا، ایران.
Email: maghbol.maryam@yahoo.com

تومور را نشان داد (تصویر ۲). بررسی سیستمیک هیچ کانون اولیه‌ای از تومور را نشان نداد. هیچ گونه عودی پس از ۴ سال پیگیری مشاهده نشد.

شماره ۲: آقای ۱۷ ساله با سابقه انسداد یک طرفه بینی در سمت چپ به همراه تورم به مدت یک‌سال مراجعه کرده است. بیمار هیچ گونه سابقه بیماری خاصی را ذکر نمی‌کند. معاینه بیمار یک توده پلی پوئید به سایز یک و نیم در نیم در نیم سانتی متر در سوراخ بینی سمت چپ را نشان داد. جراحی اندوسکوپیک سینوس در وضعیت *supine* روی بیمار انجام شد و تشخیص با بررسی هیستوپاتولوژیک تایید شد (تصویر ۳). عود تومور بعد از ۱ سال از پیگیری دیده شد. بیمار با شکایت از انسداد بینی تحت CT اسکن سینوس‌های پاراناژال قرار گرفت که توده هتروژنی در



تصویر ۱. Orbital hemangiopericytoma (H&E stain × 100)

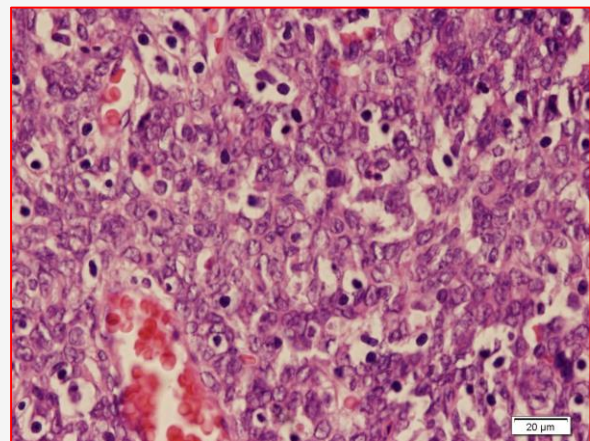


تصویر ۳. Sinonasal hemangiopericytoma (H&E stain × 100)

حفره بینی سمت چپ با گسترش به سینوس ماگزیلاری سمت چپ، سینوس غربالی و جمجمه مشاهده شد. جراحی تومور انجام شد و بیمار به مدت ۱ سال از پیگیری بدون علامت بود. لازم به ذکر است که از هر دو بیمار جهت گزارش رضایت گرفته شده بود.

بحث و نتیجه‌گیری

همانژیوپرسیتوما تومور عروقی غیر معمول در بیماران بزرگسال است که هیچ گونه تمایلی جهت جنس یا نژاد خاصی ندارد. تاکنون ۳۳ مورد همانژیوپرسیتومای چشمی گزارش شده است که سه مورد آن در شیرخوران و دو مورد در کودکان رخ داده



تصویر ۲. Orbital hemangiopericytoma (H&E stain × 400)

فیزیکی ۱۵ میلی‌متر از پروپتوز با جا به جایی رو به پایین چشم راست با محدودیت حرکت خارج چشمی را نشان داد. حدت بینایی دست نخورده باقی مانده بود (۱۰/۱۰). بررسی Slit-lamp نرمال بود. B-اسکن سونوگرافی یک ضایعه بیضی شکل به خوبی تعریف شده در منطقه رتروبولبار چشم سمت راست را نشان داد. بیمار تحت عمل جراحی Orbitotomy جانبی در وضعیت *supine* قرار گرفت و توده محدود نرم به سایز یک در یک در نیم سانتی متر، متمایل به رنگ ارغوانی برداشته شد. بررسی هیستوپاتولوژیک کانال‌های مویرگی متعدد در یک الگوی سینوسی احاطه شده توسط مناطق جامد از سلول‌های دوکی شکل بدون هرگونه اتی پی هسته‌ای، فعالیت میتوزی یا نکروز

است، شش مورد بیمار مبتلا به همانژیوپریسیتومای اولیه چشمی در تایوان بین سال‌های ۲۰۰۱ تا ۲۰۱۰ گزارش شده است که یکی از آن‌ها مرد و پنج تا زن بوده‌اند. شکایت بیماران از پروپتوز و دیپلوپیا و محدودیت حرکات خارج چشمی بوده است. چهار مورد از بیماران تحت درمان رادیوتراپی علاوه بر عمل جراحی قرار گرفتند، در سه مورد عود بعد از عمل و در یک مورد متاستاز به کبد و ریه دیده شده است (۹). در مورد گزارش شده فوق نیز بیمار زن با سن بالای بیست سال با شکایت از پروپتوز مراجعه کرده است و در طی دوره ۴ ساله پیگیری، عودی رخ نداده است. در مطالعه‌ای که توسط Duval در سال ۲۰۱۳ منتشر شده است، ۱۹۴ مورد همانژیوپریسیتومای سینونزال گزارش شده است که ۲۷ درصد عود موضعی، ۳ درصد مرگ ناشی از تومور و ۲ درصد شانس متاستاز دیده شده است (۷). در مورد ذکر شده فوق بیمار آقای ۱۷ ساله‌ای بودند که بعد از ۱ سال دچار عود موضعی در ناحیه سینونزال شده است.

تشکر و قدردانی

نویسندگان از سرکار خانم طاهره غلامی مشاور محترم واحد توسعه تحقیقات بالینی بیمارستان حضرت ولیعصر (عج) فسا که ویرایش منابع را به عهده داشتند تشکر می‌نمایند.

تعارض منافع

نویسندگان هیچ گونه تعارض منافی را اعلام نکرده‌اند.

است. حدود ۸۰ درصد بیماران سن بالای بیست سال دارند (۶). در مقاله مروری که توسط Duval در سال ۲۰۱۳ منتشر شده است ۱۹۴ مورد همانژیوپریسیتومای سینونزال گزارش شده است (۷).

همانژیوپریسیتوما را باید از تومور گلوموس، آنژیو فیبروما و تومورهای هیستوسیتیک، solitery fibrous tumor و همانژیوم مویرگی لوبولار در حفره سینونزال و از همانژیوم کاورنوس در حفره اربیت افتراق داد (۵) که این کار از طریق بررسی هیستولوژیک ضایعه امکان پذیر است. در موارد مشکوک می‌توان از روش ایمنوهیستوشیمی هم استفاده کرد. در حال حاضر روش تشخیص قطعی بررسی هیستوپاتولوژی ضایعه است (۳ و ۸). این تومور بالقوه پتانسیل بدخیم شدن را به صورت عود موضعی یا متاستاز دارد و از آنجایی که ویژگی‌های هیستوپاتولوژیک به تنهایی رفتار بیولوژیک تومور را مشخص نمی‌کند بنابراین از هر دو مورد علایم بالینی و یافته‌های هیستوپاتولوژیک جهت بررسی نتیجه درمان می‌توان استفاده کرد (۹). افزایش سلولاریتی، نکروز، خونریزی و وجود بیش از ۴ عدد میتوز در ۱۰ فیلد بالای میکروسکوپ به نفع تشخیص همانژیوپریسیتومای بدخیم است (۱۰). محل‌های شایع متاستاز دور دست ریه، استخوان و کبد می‌باشد (۱۱-۱۳). بنابراین، در دراز مدت پیگیری پس از عمل جراحی توصیه می‌شود. تاکنون ریسک فاکتور خاصی جهت ایجاد تومور شناخته نشده است.

در مطالعه‌ای که توسط Hsu CH در سال ۲۰۱۴ منتشر شده

References

1. Lee YC, Wang JS, Shyu JS. Orbital hemangiopericytoma-a case report. Kaohsiung J Med Sci. 2003;19(1):33-7.
2. Harrison DFN. Tumors of the nose and sinuses: Diseases of Ear Nose and Throat. 4 th Edition. Toronto: Butterworths and Co. Publishers; 1979, p 364.
3. Pacheco LF, Fernandes BF, Miyamoto C, Maloney SC, Arthurs B, Burnier MN. Rapid growth of an orbital

- hemangiopericytoma with atypical histopathological findings. Clin Ophthalmol. 2014; 8:31-3.
4. Ledderose GJ, Gellrich D, Holtmannspötter M, Leunig A. Endoscopic Resection of Sinonasal Hemangiopericytoma following Preoperative Embolisation: A Case Report and Literature Review. Case Rep Otolaryngol. 2013;796713.
5. Tian JZ, Ma XF, Jiang GH, Fang J, ZhanWF. Primary



haemangiopericytoma outside muscle cone in fossa orbitalis: a case report and review. *Eye Sci.* 2012;27(4):205-9.

6. Ali MJ, Honavar SG, Naik MN, Vemuganti GK. Orbital hemangiopericytoma in teens: A rare case. *Indian J Ophthalmol.* 2013; 10.

7. Duval M, Hwang E, Kilty SJ. Systematic review of treatment and prognosis of sinonasal hemangiopericytoma. *Head Neck.* 2013;35(8):1205-10.

8. Ding Y, Zhang H, Song GX. Clinical diagnosis and curative effect observation of seventeen patient's hemangiopericytoma in orbit. *Zhonghua Yan Ke Za Zhi.* 2012;48(1):47-51.

9. Hsu CH, Wei YH, Peng Y, Liao SL. Orbital hemangiopericytoma in an Asian population. *J Formos Med Assoc.* 2014;113(6):356-63.

10. Stout AP, Murray MR. Hemangiopericytoma: A vascular tumor featuring Zimmermann's pericytes. *Ann. Surg.* 1942; 116:23-33.

11. Croxatto JO, Font RL. Hemangiopericytoma of the orbital. *Hum Pathol.* 1982; 13:210-8.

12. Panda A, Daral Y, Singhal V, Pattnaik NK. Hemangiopericytoma. *Br J Ophthalmol.* 1984; 68:124-7.

13. Backwinkel KD, Diddams JA. Hemangiopericytoma. Report of a case and comprehensive review of the literature. *Cancer.* 1970;25:896-901.



Case Report

The Orbital and Sinonasal Hemangiopericytoma, 2 Case ReportsMaghbol M^{1*}, Ashraf MJ², Azarpira N³

1- Pathology Department of Fasa University of Medical Sciences, Fasa, Iran.

2- Pathology Department of Shiraz University of Medical Sciences, Shiraz, Iran.

3- Transplant Research Center, Shiraz University of Medical Sciences, Shiraz, Iran.

Received: 19 Sep 2015

Accepted: 06 Dec 2015

Abstract

Background & Objective: Hemangiopericytoma is an uncommon vascular tumor derived from the pericytes of Zimmermann. The most common location of the tumor is pelvic retroperitoneum and musculoskeletal system of the lower extremities. It is rarely seen in the head and neck area. In addition, only 0.8% to 3% of all orbital tumors and less than 5 % of primary sinonasal tumors are primary hemangiopericytoma, which demonstrates that the orbital and sinonasal cavities are rare locations for this tumor.

Case: 2 cases of primary orbital and sinonasal hemangiopericytoma that were successfully treated through surgery are reported.

Conclusion: Hemangiopericytoma is an uncommon vascular tumor which has a potentially malignant behavior. Histopathologic features alone do not predict the biologic behavior of the tumor but the increased cellularity, necrosis, hemorrhage and more than 4 mitotic figures per 10 high power field, may elicit a diagnosis of malignant hemangiopericytoma. The local recurrence and the distant metastasis might also occur with an incomplete excision. The lung, bone and liver are the most common sites of distant metastasis. Thus, the long-term follow-up is recommended after the surgical removal of the tumor.

Key words: Orbital and sinonasal hemangiopericytoma, Proptosis, Epistaxis

*Corresponding author: Maryam Maghbol, Pathology department of fassa University of Medical Sciences, fassa, Iran.
Email: maghbol.maryam@yahoo.com.