مقاله پژوهشی

بررسی کارایی مواد زیستی خون در درمان زخم‌های لیشمانیایی

علیرضا مراد آبادی[۱]، عارف شریعتی[۲]، طاهر عظیمی[۳و۴]، احسان الله غزنوی راد[۵]، علیرضا فارسی نژاد[۱*]

۱- گروه هماتولوژی و علوم آزمایشگاهی، دانشکده پیراپزشکی، دانشگاه علوم پزشکی کرمان، کرمان، ایران
۲- گروه میکروبیولوژی، دانشکده پزشکی، دانشگاه علوم پزشکی ایران، تهران، ایران
۳- گروه میکروبیولوژی، دانشکده پزشکی، دانشگاه علوم پزشکی شهید بهشتی، تهران، ایران
۴- گروه پاتوبیولوژی، دانشکده بهداشت، دانشگاه علوم پزشکی تهران، تهران، ایران
۵- گروه میکروبیولوژی و ایمونولوژی، دانشکده پزشکی، دانشگاه علوم پزشکی اراک، اراک، ایران

تاریخ دریافت مقاله: ۱۳۹۸/۰۸/۱۲ تاریخ پذیرش مقاله: ۱۳۹۹/۰۱/۲۵

چکیده

زمینه و هدف: هدف از انجام این مطالعه بررسی اثرات درمانی لیزات پلاکت بر روی زخم‌های ایجادشده توسط انگل لیشمانیا است.

مواد و روش‌ها: در این پژوهش از همستر به‌عنوان مدل حیوانی موردمطالعه و از لیشمانیا ماژور (فرم پروماستیگوت) جهت ایجاد عفونت استفاده گردید. بعد از آلوده کردن همستر بافرم پروماستیگوت انگل لیشمانیا ماژور، از روش Real-time PCR جهت پیدا کردن بخشی از ژنوم اختصاصی انگل با استفاده از پرایمرهای اختصاصی استفاده گردید. تزریق پلاکت، عصاره پلاکتی و پلاسما به محل ضایعه انجام شد و پس از انجام روش رنگ‌آمیزی H&E، محل ضایعه با استفاده از روش میکروسکوپی موردبررسی قرار گرفت.

نتایج: نتایج روش Real-time PCR آلودگی همسترها را به انگل لیشمانیا تائید کرد. بررسی نمای هیستوپاتولوژی نشان داد که در نمونه‌های درمان شده با پلاسمای غنی از پلاکت، پاسخ التهابی و نکروز بافتی به همراه مقادیر بسیار زیاد انگل وجود دارد. میزان گستردگی زخم‌ها در هر دو گروه درمان شده با پلاسما و لیزات پلاکتی به‌طور قابل‌توجهی کاهش پیداکرده بود، اما در بررسی میکروسکوپی کاهش قابل‌توجه تعداد انگل در هیستوسیت‌ها به همراه التهاب بسیار کمتر در بافت پوست در گروه درمان شده با لیزات پلاکتی نسبت به گروه پلاسمایی مشاهده شد.

نتیجه‌گیری: نتایج این مطالعه نشان داده که لیزات پلاکتی عملکرد بهتر و بالاتری در مقایسه با سایر بیومواد در بهبود و التیام زخم‌های لیشمانیایی دارد.

کلمات کلیدی: لیشمانیا، بیماری لیشمانیوزیس، لیزات پلاکتی، عفونت انگلی

مقدمه

لیشمانیا ازجمله انگل‌هایی است که دارای گونه‌های متعددی بوده و باعث ایجاد گستره‌ی وسیعی از بیماری‌ها از قبیل سالک (جلدی) و کالاآزار (احشایی) در میزبان خود مثل انسان و سایر پستانداران می‌شود (۳-۱). بیماری لیشمانیوز، مجاری فوقانی دستگاه تنفس را تحت تأثیر قرار داده و موجب بروز ضایعات پوستی، اختلال در بلع و در موارد شدیدتر به مرگ منجر می‌شود (۴). سالک یا لیشمانیوز جلدی یکی از بیماری‌های مهم در مناطق گرمسیری است که درمان به موقع آن سبب پیشگیری از انتقال بیماری و گسترش آن در این مناطق می‌شود. یکی از مراحل درمان افراد مبتلا به سالک، ترمیم آثار باقی‌مانده از زخم لیشمانیوز بر روی بدن و بخصوص در ناحیه صورت بوده که در زیبایی ظاهری فرد تأثیر بسزایی دارد. در این ارتباط، استفاده از درمان‌هایی برای کاهش اثرات زخم‌ها و تاثیرات بعدی آن‌ها مورد اهمیت قرارگرفته است (۵). امروزه جهت درمان زخم‌های لیشمانیا توجه بیشتری به مواد فعال طبیعی می‌گردد (۶). یکی از منابع این مواد طبیعی می‌توانند پلاکت‌ها باشند. پلاکت‌ها سلول‌هایی هستند که نقش ابتدایی آن‌ها دخالت در انعقاد اولیه است اما مطالعات اخیر از نقش آن‌ها در جذب مونوسیت‌ها و

*نویسنده مسئول: **علیرضا فارسی نژاد**، گروه هماتولوژی و علوم آزمایشگاهی، دانشکده پیراپزشکی، دانشگاه علوم پزشکی کرمان، کرمان، ایران
Email:Alirezamoradabadi@yahoo.com
https//orcid.org/0000-0002-0276-6881

[Downloaded from jabs.fums.ac.ir on 2026-02-07]
[DOR: 20.1001.1.22285105.2020.10.2.13.5]

ماکروفاژها به محل فعال شدن خود حکایت دارد، به همین دلیل نقش پلاکت‌ها در سیستم ایمنی موردتوجه قرارگرفته است (۷). علاوه بر این، پلاکت‌ها در ایمنی ثانویه نیز نقش دارند (۸) و به دلیل فراخوانی سریع پلاکت‌ها به ناحیه زخم این سلول‌ها به‌عنوان اولین سلول‌های حاضر در محل ضایعه نقش فراخوانی دیگر سلول‌ها را با استفاده از آزادسازی مدیاتورهای خود بر عهده می‌گیرند تا جایی که نقش پلاکت‌ها در عفونت‌های باکتریایی (۹) و عفونت‌های انگلی (۸) موردبررسی قرارگرفته است. یکی از مهم‌ترین عواملی که در ایفای نقش پلاکت‌ها در التهاب و ایمنی دخالت دارد، مواد موجود در گرانول‌های پلاکت‌ها است. ازجمله این مواد، فاکتورهای رشد هستند که علاوه بر رشد در آزادسازی فاکتورهای کموتاکتیک توسط سلول‌ها نیز نقش دارند (۱۰، ۱۱). پلاکت‌ها به‌آسانی از خون با استفاده از سانتریفوژ جدا می‌شوند و با استفاده از موادی از قبیل کلسیم فعال می‌شوند و مواد درون گرانول‌های خود را آزاد می‌کنند (۱۲). همچنین می‌توان با روش‌های فیزیکی از قبیل فریز- دفریز کردن سلول را تخریب و گرانول‌های آن‌ها را آزاد کرد. نقش پلاکت‌ها در عفونت‌های باکتریایی (۹) به‌عنوان عوامل آزادکننده‌ی پپتیدهای ضد میکروبی (۱۵-۱۳) در مطالعات بسیار زیادی موردبررسی قرارگرفته است. امروزه در بالین نیز از پلاکت‌ها بسیار استفاده می‌شود. به‌عنوان‌مثال از پلاکت‌ها در درمان زخم‌های مزمن و جراحی‌های دهان و دندان همچنین در کم کردن اسکار حاصل از زخم‌های مزمن کمک گرفته می‌شود (۱۹-۱۶). چون نقش پلاکت‌ها در بازسازی سلول‌های پوستی، تولید کلاژن، تولید سلول‌های فیبروبلاست و رگ زایی درون بافت‌ها مورد تائید قرارگرفته است (۲۰، ۲۱) اما به دلایل ایمنولوژیک استفاده از پلاکت‌های آلوژن با محدودیت روبه‌رو است (۲۲) که در این صورت می‌توان از لیزات پلاکت به‌عنوان جایگزین سود برد. لذا هدف از این مطالعه بررسی اثر لیزات پلاکت به‌عنوان یک بیوماده استخراج‌شده از خون بر مهار و التیام زخم لیشمانیا است تا بتوان راهکاری جدید برای درمان این‌گونه از زخم‌های پوستی پیدا کرد.

مواد و روش‌ها

مدل حیوانی مورداستفاده

حیوان مورداستفاده در این مطالعه همستر طلایی (Mesocricetus auratus) بوده که تمامی آن‌ها از جنس نر با سن ۱۰-۸ هفتگی و وزن ۱۸۰-۱۵۰ گرم انتخاب شدند. تمامی حیوانات در خانه حیوانات دانشگاه علوم پزشکی کرمان و تحت شرایط محیطی و غذایی استاندارد و کنترل‌شده نگه‌داری شدند. قبل از آلوده سازی حیوانات با انگل جنسیت همسترها با استفاده از مشاهده غدد شیری در حیوان ماده و مشاهده غدد جنسی (بیضه‌ها) در حیوانات نر مشخص گردید و حیوانات نر جهت استفاده در این مطالعه انتخاب شدند. برای نشانه‌گذاری حیوانات از قفس‌های جداگانه و استفاده از پیکریک اسید استفاده گردید. بی‌هوش سازی حیوانات جهت انجام مطالعه با استفاده از مخلوط کتامین به میزان ۵۰mg/kg و زایلوزان به میزان ۲۰mg/kg به‌صورت تزریق داخل صفاقی با استفاده از سرنگ تزریقی با اندازه ۲۵G استفاده شد. حیوانات به سه گروه سه‌تایی تقسیم شدند و همه گروه‌ها با انگل آلوده گردیدند، سپس یک گروه به‌عنوان کنترل هیچ‌گونه درمانی دریافت نکرد، گروه دیگر از پلاسما برای درمان استفاده شد و گروه آخر نیز با لیزات پلاکتی تهیه‌شده از پلاکت‌های انسانی تحت درمان قرار گرفت (۲۳).

انگل مورداستفاده

در این پژوهش از لیشمانیا ماژور استفاده شد که تمایل به ایجاد آلودگی در پوست پستانداران دارد و فرم آلوده‌کننده در پستانداران پروماستیگوت است و در مطالعات قبلی نیز استفاده گردیده است (۲۳). تمامی انگل‌ها از مراکز تحقیقات لیشمانیوز دانشگاه علوم پزشکی کرمان تأمین و جهت کشت آن‌ها و ایجاد فرم پروماستیگوت از محیط کشت (Novy-MacNeal- 3N Nicolle) استفاده گردید. پروماستیگوت‌ها در هنگام تزریق باید در فاز ثابت تقسیم (Stationary)، در محیط کشت باشند تا قابلیت آلوده سازی در پستانداران را داشته باشند. به‌منظور آلوده سازی حیوانات انگل‌های کشت‌شده به فرم پاراماستیگوت از محیط کشت خارج‌شده و سه بار شسته شدند. در ادامه شمارش آن‌ها به تعداد $۱/۵ \times ۱۰^{۷}$ انگل در دسی لیتر در محلول بافر فسفات تهیه گردید و به هر حیوان حدود ۱۰۰ میکرولیتر از انگل‌های فوق تزریق شد. منطقه‌ای از پوست که در قسمت پشتی حیوان قرار داشت و دسترسی حیوان به این نقطه وجود نداشت جهت تزریق انگل انتخاب و موهای این منطقه کوتاه شد و سپس انگل محلول در بافر فسفات در این ناحیه به‌صورت درون‌پوستی (IM) با استفاده از سرنگ با سایز سوزن ۲۵G تزریق گردید. در این مرحله برجستگی در اثر تزریق در پوست حیوان ایجاد شد. همه حیوانات هر سه روز یک‌بار جهت بررسی ایجاد زخم پوستی به مدت ۶-۴ هفته موردبررسی قرار گرفتند. بعد از آلودگی

[Downloaded from jabs.fums.ac.ir on 2026-02-07]
[DOR: 20.1001.1.22285105.2020.10.2.13.5]

حیوانات، نمونه خون نیز جهت استخراج DNA مورداستفاده قرار گرفت. برای انجام استخراج DNA از نمونه خون از کیت شرکت سیناکلون (High yield DNA Purification kit, Cinnagene, Tehran, Iran) استفاده گردید و سپس آزمایش Taqman Real-time PCR جهت پیدا کردن بخشی از ژنوم حفاظت‌شده و اختصاصی انگل (ناحیه حفاظت‌شده از تکرارهای REPL لیشمانیا) با استفاده از پرایمرهای اختصاصی انجام شد. توالی پرایمر مورداستفاده در مطالعه در جدول ۱ نشان داده‌شده است.

جدول ۱- توالی نوکلئوتیدی پرایمرها و پروب مورداستفاده برای تشخیص انگل لیشمانیا

Primer& Probe	5´–3´
Forward	5’- GCGACGTCCGTGGAAAGAA-3’
Reverse	5‘-GGCGGGTACACATTAGCAGAA-3’
Probe	5’-CAACGCGTATTCCC-3’

واکنش Taqman Real-time PCR بر اساس پروتکل پیشنهادی توسط Faria Hossain صورت پذیرفت (۲۴). به‌طور خلاصه، این واکنش در یک حجم کلی ۲۰ میکرولیتری که حاوی ۵ میکرولیتر DNA استخراج‌شده، ۱۰ میکرولیتر از مسترمیکس Taqman (TaqMan1Gene Expression Master Mix (2X))، ۱ میکرولیتر از مخلوط پرایمرها و پروب‌ها که قبلاً آماده‌شده بود و ۴ میکرولیتر آب مقطر دیونیزه انجام پذیرفت. برنامه تکثیر و انجام واکنش Taqman Real-time PCR نیز به ترتیب زیر بوده است: ۹۵ درجه سانتی‌گراد برای مدت‌زمان ۱۰ دقیقه، ۴۵ سیکل ۱۵ ثانیه‌ای در ۹۵ درجه سانتی‌گراد و ۱ دقیقه در دمای ۶۰ درجه‌ی سانتی‌گراد. نمونه DNA استخراج‌شده از موش‌های آلوده‌شده با نمونه‌ی کنترل منفی، نمونه DNA استخراج‌شده از همسترهای آلوده نشده، به همراه نمونه‌های کنترل مثبت و DNA استخراج‌شده از انگل‌های تزریق‌شده به‌صورت مستقیم، موردقیاس قرار گرفت.

تهیه پلاسمای غنی از پلاکت و عصاره پلاکتی

جهت تهیه نمونه‌ی پلاسمای غنی از پلاکت از پروتکل ارائه‌شده توسط Susanne Perkhofer استفاده گردید (۲۵). ابتدا خون با استفاده از نیدل با اندازه ۲۱G تهیه شد تا از فعال شدن پلاکت‌ها حین خون‌گیری جلوگیری شود. در ادامه نمونه خون‌گرفته شده با ضد انعقاد سیترات سدیم ۲/۳ درصد به میزان ۵۲۰ میکرولیتر به ازای هر میلی‌لیتر خون مخلوط شده تا از انعقاد آن جلوگیری شود. خون مخلوط شده با ضد انعقاد در سانتریفیوژ با دور ۱۰۰۰ به مدت ۱۰ دقیقه قرار داده شد. بخش رویی جداشده به‌عنوان بخش غنی از پلاکت (PRF) بوده و برای تهیه نمونه پلاسمای غنی از پلاکت PRF را با دور بالاتر ۱۵۰۰ به مدت ۱۰ دقیقه سانتریفوژ کرده تا پلاکت‌ها رسوب کنند. سپس از بخش رویی که همان پلاسمای بدون پلاکت است (PPP) به میزانی پلاسما برداشت شد تا شمارش پلاکت‌های محلول شده در پلاسمای باقی‌مانده به ۲۵۰۰۰۰۰ پلاکت در هر میکرولیتر برسد. این فرآورده‌ی حاصل‌شده، پلاسمای غنی از پلاکت (PPP) است. در طی این مراحل جهت جداسازی این نمونه‌ها از پیپت پاستور استفاده شد و به‌منظور شمارش پلاکت‌ها در پلاسمای غنی از پلاکت از دستگاه شمارشگر سلولی (Sysmex: kx21N, japan) استفاده گردید. در مرحله بعدی برای تهیه عصاره پلاکتی از روش فریز و دفریز پلاکت‌ها جهت آزادسازی محتوای درونی آن‌ها استفاده شد. برای این منظور پلاسمای غنی از پلاکت تهیه‌شده در مرحله قبلی، به مدت ۳۰ دقیقه در دمای منفی ۷۰ درجه سانتی‌گراد قرار داده شد سپس جهت دفریز کردن پلاسمای غنی از پلاکت منجمد شده را به مدت ۳۰ دقیقه در بن ماری ۳۷ درجه سانتی‌گراد قرار داده شد. عمل فریز و دفریز کردن را چهار بار تکرار کرده و در آخر محلول حاصل را جهت حذف اجساد پلاکت‌های لیز شده با دور ۳۰۰۰ به مدت ۱۵ دقیقه سانتریفوژ کرده و محلول رویی را که عاری از

[Downloaded from jabs.fums.ac.ir on 2026-02-07]
[DOR: 20.1001.1.22285105.2020.10.2.13.5]

هرگونه جسد پلاکتی است توسط پیپت پاستور جداسازی گردید. این محلول حاصل لیزات پلاکتی (Platelet lysate) بوده که حاصل لیز پلاکت‌ها و آزادسازی مواد درون آن‌ها است.

تزریق پلاکت، عصاره پلاکتی و پلاسما به محل ضایعه

به‌منظور بررسی اثر هر یک از بیومواد (پلاسمای غنی از پلاکت، لیزات پلاکتی و پلاسما) بر روی زخم، بعد از ایجاد زخم پوستی حاصل از انگل لیشمانیا در پوست محل تزریق انگل، هر یک از بیومواد به‌صورت جداگانه به محل زخم لیشمانیا تزریق گردید (هر بیو ماده در زخم ایجادشده در یک حیوان) (۲۳). این بیومواد به فاصله ۳ روز (به دلیل کوتاهی عمر پلاکت‌ها) یک‌بار به محل ضایعه تزریق شد، میزان بیوماده تزریقی ۱۰۰ میکرو لیتر بوده و با سرنگ با اندازه سوزن ۲۵G به داخل ضایعه ایجادشده تزریق صورت گرفت. تعداد دفعات تزریق در هر حیوان ۴ مرتبه برای هر یک از بیومواد بود و در طی این مدت تغییرات ماکروسکوپی زخم بررسی شد.

بررسی میکروسکوپی و نمای هیستولوژی از محل ضایعه

پس از انجام تزریق بیومواد به داخل ضایعه و تکرار آن، اقدام به تهیه نمونه پوستی با استفاده از یک پانچ پوستی با قطر ۴ میلی‌متر شد و نمونه بافتی مناسب جهت بررسی وجود انگل و التهاب پوستی تهیه گردید. تمامی پانچ‌های تهیه‌شده به درون فرمالین ۱۰ درصد به آزمایشگاه منتقل گردید و از آن‌ها بلوک تهیه شد. از بلوک‌های تهیه‌شده مقاطع بافتی با قطر ۵ میکرون تهیه و بعد از فیکساسیون توسط روش رنگ‌آمیزی H&E مورد رنگ‌آمیزی قرار گرفتند و توسط متخصص پاتولوژی ازنظر التهاب، وجود انگل و میزان آن موردبررسی قرار گرفتند.

نتایج

پس از انجام Real-time PCR بر روی نمونه DNA استخراج‌شده از خون همسترهای آلوده مشخص گردید که در این حیوانات عفونت به انگل تائید شده و زخم ایجادشده پس از تزریق انگل حاصل از رشد انگل در پوست حیوان است (نمودار ۱).

نمای هیستولوژی کبد و ضایعه زخم پوستی حیوان شاهد نیز این آلودگی به انگل را تائید می‌کنند(شکل ۱).

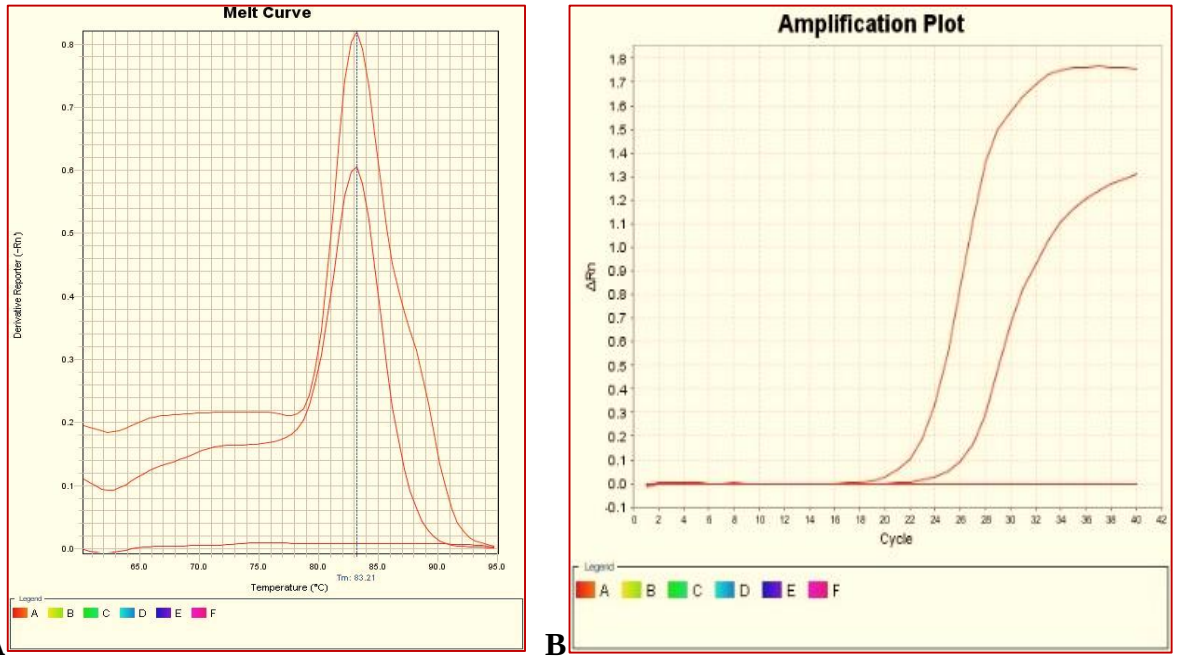

نمودار۱- نمودار Real-time PCR انجام‌شده بر روی نمونه‌ی خون همستر آلوده به انگل در کنار نمونه کنترل مثبت و منفی. A) نمودار ذوب. B) نمودار افزایش فلورسانس در سیکل.

بررسی‌های هیستولوژی

بررسی نمای هیستوپاتولوژی نشان می‌دهد که در نمونه‌های درمان شده با پلاسمای غنی از پلاکت (PRP) پاسخ التهابی و نکروز بافتی به همراه وجود مقادیر بسیار زیاد انگل وجود دارد. علاوه بر این، در این نمونه‌ها واکنش بافتی ایجادشده باعث افزایش بسیار زیاد وسعت ضایعه در مقایسه با گروه شاهد

[Downloaded from jabs.fums.ac.ir on 2026-02-07]
[DOR: 20.1001.1.22285105.2020.10.2.13.5]

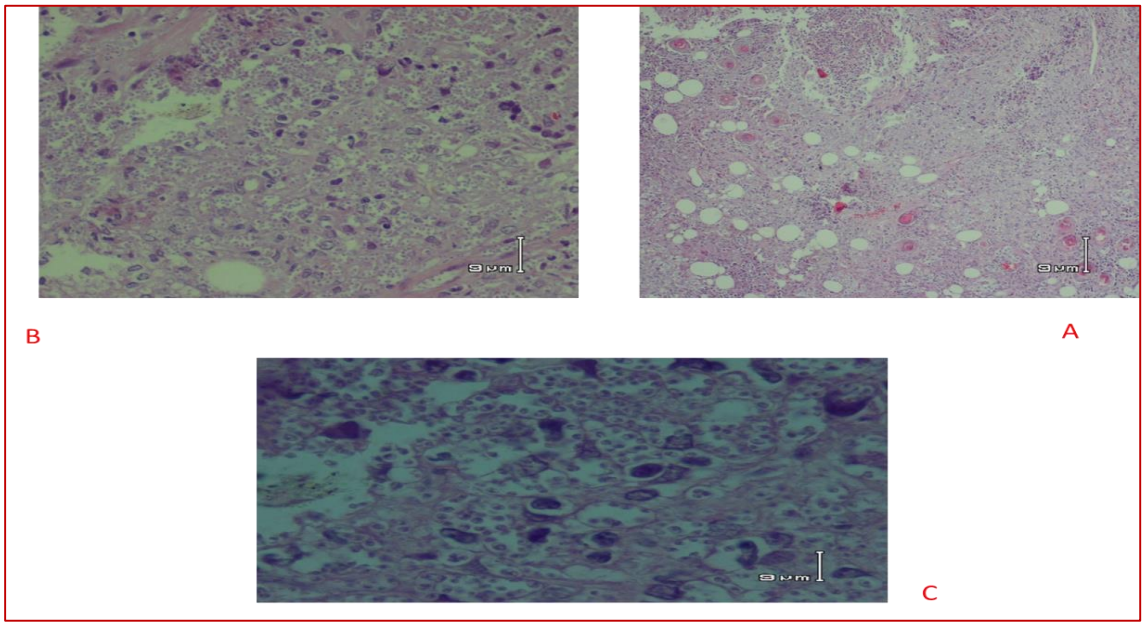

شکل۱- نمونه‌های درمان‌نشده: وجود انگل لیشمانیا در هیستوسیت‌ها و ماکروفاژهای بافتی. A) بزرگنمایی ۱۰X, B) ۴۰X و C) ۱۰۰ X

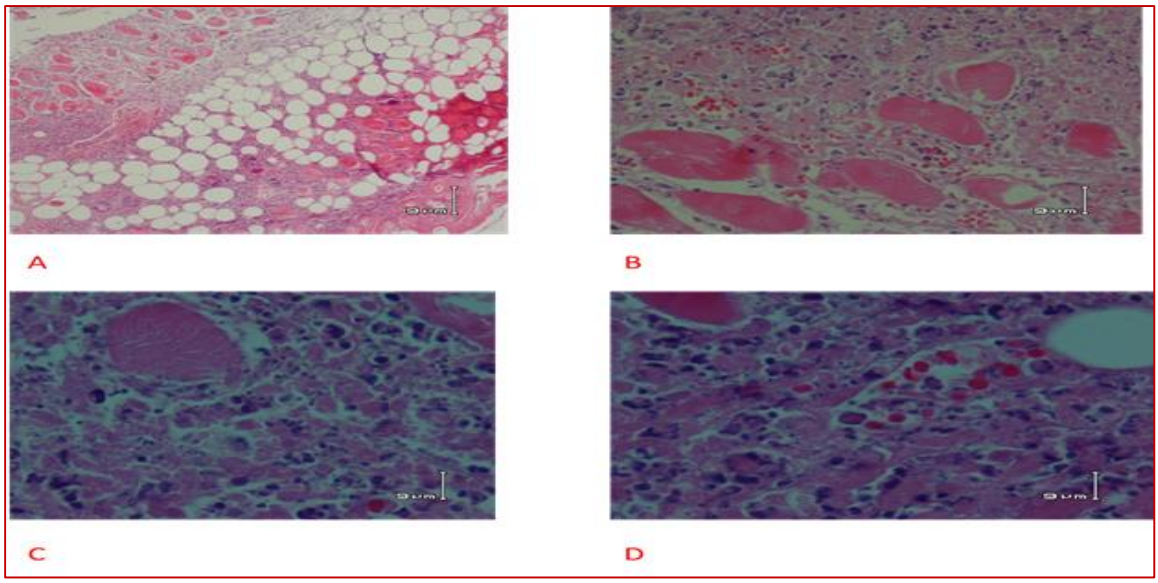

شکل ۲- نمونه‌های درمان شده با PRP: تعداد انگل در هیستوسیت‌ها کمتر بوده ولی در نمای بافت‌شناسی وجود ترومبوز و هجوم سلول‌های التهابی مشاهده می‌شود. A) بزرگ‌نمایی ۱۰X وجود ترومبوز. B) بزرگ‌نمایی ۴۰X وجود گلبول‌های قرمز آلوده‌کننده PRP در کنار ترومبوزهای بافتی C) بزرگنمایی ۱۰۰X وجود ترومبوز در کنار وجود کم انگل در هستوسیت‌ها D) بزرگنمایی ۱۰۰X وجود گلبول‌های قرمز در کنار وجود کم انگل در هستوسیت‌ها E) بزرگنمایی ۱۰۰X وجود گلبول‌های سفید و التهاب در رگ تغذیه‌کننده بافت و واکنش ایمونولوژیک به پلاکت‌های تزریق‌شده.

(گروهی که هیچ درمانی دریافت نکردند) شده است (شکل ۲). در گروهی که از پلاسما برای درمان استفاده‌شده بود، وسعت ماکروسکوپی زخم در مقایسه با گروه شاهد به میزان کمی کاهش‌یافته بود ولی ازنظر ترمیم بافتی و التهاب به میزان قابل‌توجهی کاهش را نشان می‌داد در ضمن میزان انگل موجود در هیستوسیت‌ها نیز به‌صورت محسوسی کاهش‌یافته بود (شکل ۳). در گروهی که جهت درمان از لیزات پلاکتی استفاده‌شده بود همانند گروهی که از پلاسما استفاده‌شده بود کاهش

[Downloaded from jabs.fums.ac.ir on 2026-02-07]
[DOR: 20.1001.1.22285105.2020.10.2.13.5]

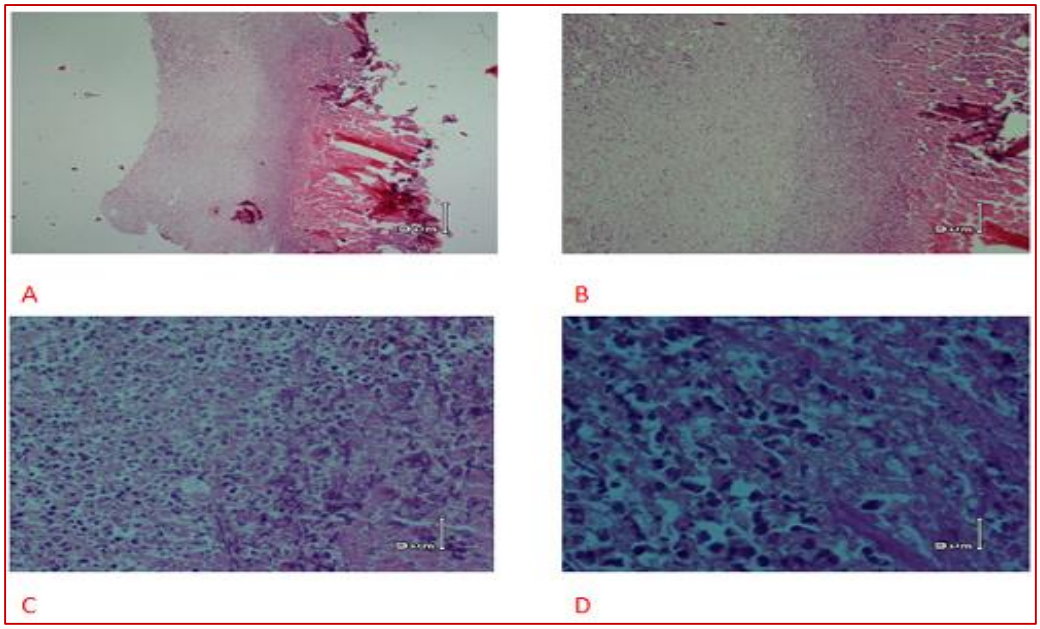

شکل ۳- نمونه‌های درمان شده با پلاسما: A) بزرگ‌نمایی ۴X و جود نکروز وسیع در بافت پوست. B) بزرگ‌نمایی ۱۰X وجود نکروز و ارتشاح سلول‌های التهابی. C) بزرگنمایی ۴۰X سلول‌های التهابی به میزان کم همچنین وجود کم انگل در هیستوسیت‌ها و D) بزرگنمایی ۱۰۰X وجود گلبول‌های قرمز در کنار وجود کم انگل در هیستوسیت‌ها نشان داده‌شده است. در این نما تعداد انگل در مقطع پوستی وجود دارد ولی در مقایسه باوجود انگل در نمونه درمان شده با PRP کمتر است.

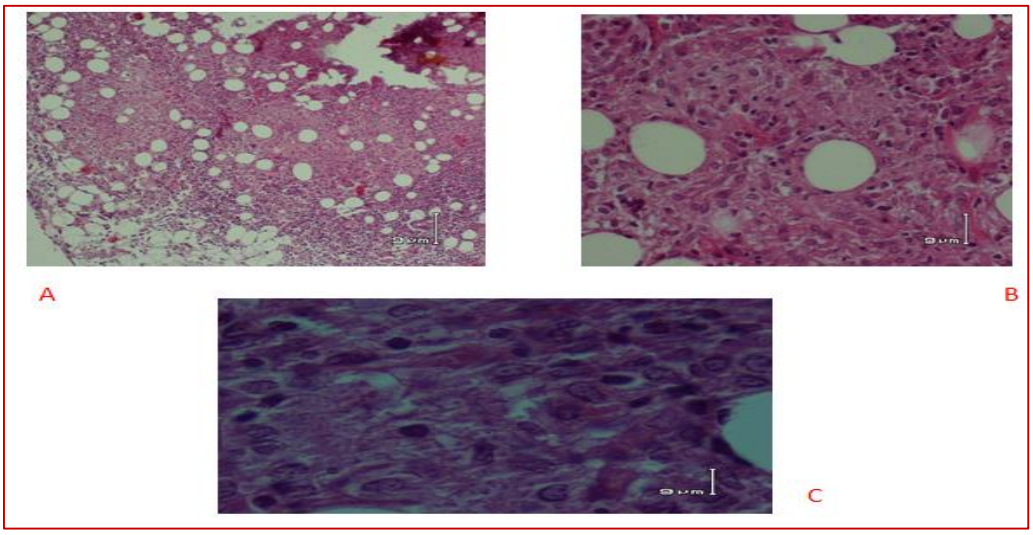

شکل ۴- نمونه‌های درمان شده با لیزات پلاکتی: A) بزرگ‌نمایی ۱۰X و جود نکروز به‌شدت کاهش‌یافته نسبت به نمونه PRP و پلاسما در بافت پوست. B) در بزرگ‌نمایی ۴۰X کمتر بودن التهاب و تعداد بسیار کم انگل در نمونه‌های پوستی مشاهده شد. C) بزرگنمایی ۱۰۰X سلول‌های التهابی به میزان کم همچنین وجود بسیار کم انگل در هیستوسیت‌ها را نشان داد.

ماکروسکوپی اندازه زخم داشته اما در بررسی میکروسکوپی شاهد کاهش بسیار بیشتر انگل در هیستوسیت‌ها به همراه التهاب بسیار کمتر در بافت پوست نسبت به گروه پلاسمایی بود (شکل ۴) که این بیانگر عملکرد بالاتر و بهتر التیامی لیزات پلاکتی در مقایسه با سایر بیومواد استفاده‌شده در این آزمایش است.

بحث

بیماری لیشمانیوز پوستی، بیماری همه‌گیری است که در مناطق مختلف جهان‌دیده می‌شود. درمان مبتلایان به این بیماری معمولاً با Pentamidine و Amphotericin B صورت مـی‌گیرد که در بسیاری از موارد با مقاومت بـه دارو همراه است

[Downloaded from jabs.fums.ac.ir on 2026-02-07]
[DOR: 20.1001.1.22285105.2020.10.2.13.5]

(۲۶). در این بیماری، انگل توسط ماکروفاژهای پوست، بیگانه‌خواری شده ولی در لیزوزوم موجود در این سلول‌ها باقی‌مانده، رشد می‌کند و موجب پاسخ سلولی مناسب میزبان به انگل که تولید سلول‌های T یاریگر اختصاصی که تولید IFN-Y می‌کنند می‌شود (۲۷). این نوع از پاسخ، فعال‌سازی کلاسیک ماکروفاژها است که نتیجه آن افزایش قابلیت کشتن درون‌سلولی انگل و سایر پاتوژن‌های فاگوسیت شده توسط ماکروفاژ است (۲۸، ۲۹). حضور این ماکروفاژها نیز در منطقه از دو منبع است: اولین منبع سلول بنیادی موجود در بافت که تولیدکننده این سلول‌ها است و منبع دوم که در حالت عفونت اتفاق می‌افتد و حاصل مهاجرت مونوسیت‌ها از خون به بافت ملتهب است (۳۰). از طرفی در التهاب، نوتروفیل‌ها نیز به محل عفونت مهاجرت می‌کنند ولی این سلول‌ها به‌سرعت وارد محل شده و عمر کوتاهی در محل التهاب دارند (۳۱). سیستم ایمنی ذاتی، توانایی اتصال به انگل لیشمانیا را به میزان کمی داشته و دلیل آن عدم بروز بسیاری از گیرنده‌های شبه Toll (Toll-like receptors (TLRs)) در سطح این یوکاریوت است. این عدم وجود گیرنده باعث می‌شود که انگل از طریق یک مکانیسم خاموش وارد ماکروفاژ شده و به همین دلیل مسیر NF-κB را فعال نمی‌کند و این باعث عدم تولید فاکتورهای التهابی و درنتیجه عدم مهاجرت لکوسیت‌ها به منطقه آلوده می‌شود (۳۰).

پلاکت‌ها از دیرباز سلول‌های شناسایی‌شده برای برقراری هموستاز بودند اما در مطالعاتی نشان داده‌شده که پلاکت‌های فعال‌شده نقش مهمی در مهاجرت مونوسیت‌ها و تبدیل آن‌ها به ماکروفاژهای بافتی دارند (۷). اخیراً پلاکت‌ها مورد ارزیابی بسیاری قرار گرفته‌اند و این سلول‌ها جزء اولین سلول‌هایی بودند که به محل عفونت مهاجرت می‌کنند و می‌توانند در محل عفونت واکنش‌های ایمنی و التهابی را تغییر دهند (۹، ۳۲). برخی از ترشحات پلاکت‌ها مانند PDGF (Platelet-derived growth factor) که از گرانول‌های آلفا آزاد می‌شوند توانایی القای تولید CCL-2 را از سلول‌های مختلف ایمنی دارد (۱۰). در مطالعه‌ای که توسط Ricardo Goncalves و همکاران انجام شد (۳۰) مکانیسم مهاجرت لکوسیت‌ها به محل عفونت لیشمانیا موردبررسی قرارگرفته و در آن مشخص‌شده که مونوسیت‌های دارای مارکر GR-1 توانایی بهتری در کشتن درون‌سلولی انگل دارند و این سلول‌ها زمانی به محل عفونت مهاجرت می‌کنند که سایتوکاین CCL-2 در محل وجود داشته باشد. در این مطالعه با بررسی‌های انجام‌شده در القای تولید CCL-2 و CX3CR1 توسط پلاکت‌ها، از پلاکت‌ها برای بررسی پاسخ التهابی و سلول‌های مهاجرت کننده به بافت استفاده‌شده است که نتایج آن نشان می‌دهد که پلاکت‌ها با استفاده از القای تولید سایتوکاین‌ها توانایی ایجاد مهاجرت برخی از سلول‌ها به صوت انتخابی به محل عفونت لیشمانیا را دارند. در مطالعه‌ی حاضر نیز تفاوت در القای التهاب در نمونه‌های درمان شده با بیومواد‌های پلاکتی وجود دارد. در حالتی که پلاکت به محل زخم تزریق شد به دلیل واکنش ایمنی به آنتی‌ژن‌های پلاکتی التهاب شدید رخ می‌دهد، محل زخم به‌شدت بزرگ‌تر می‌شود و ضایعه گسترده‌تر می‌گردد؛ اما در حالتی که لیزات پلاکتی به محل تزریق شود به دلیل اینکه دارای مواد درونی پلاکت‌ها است فراخوانی لکوسیت‌ها را به محل به‌صورت انتخابی داشته و این سلول‌ها توانایی از بین بردن انگل را به‌صورت مؤثرتر دارا می‌باشند که نتایج تفاوت وجود انگل در نمونه‌های درمان شده با لیزات و درمان شده با پلاکت هم این مورد را نشان می‌دهد. به‌علاوه در مطالعه دیگری که توسط Eduardo Anitua و همکاران به‌صورت مروری بر روی توانایی بهبود زخم توسط پلاکت‌ها انجام‌گرفته است نشان داده‌شده به دلیل وجود PDGF,TGF-β و VEGF (Vascular endothelial growth factor) در پلاکت‌ها این سلول‌ها توانایی ترشح این فاکتورها و تغییر متابولیسم سلول‌ها را در محل ترشح دارند که این تغییرات باعث تسریع در بهبود زخم می‌شوند. در مطالعه دیگری نیز که توسط Leura Mazzucco و همکاران انجام شد مشخص گردید که استفاده از پلاکت‌ها، درمان زخم‌های مقاوم به درمان را تسریع می‌بخشد (۳۳). سعید کارگر و همکاران بر روی زخم پای دیابتی و اثر ژل پلاکتی روی بهبود آن مطالعه کردند که در انتها گزارش دادند که پانسمان زخم بیماران با ژل پلاکتی اثر التیام بخشی روی زخم پای دیابتی دارد (۲۲). این نتایج تائید کننده مطالعه حاضر هستند که با توجه به دلایل عنوان‌شده، لیزات پلاکتی به علت تأثیر اندک در به راه انداختن واکنش‌های ایمنی قدرت بالایی در التیام زخم‌های مختلف به‌خصوص زخم لیشمانیا دارد.

نتیجه‌گیری

درمان‌های نوظهور ازجمله درمان با بیومواد حاصل از مشتقات خونی امروزه یکی از موضوعات موردعلاقه محققان است. درمان با بیومواد پلاکتی در این مطالعه نشان داده است که به‌صورت

[Downloaded from jabs.fums.ac.ir on 2026-02-07]
[DOR: 20.1001.1.22285105.2020.10.2.13.5]

پاتولوژیکی موجب پاسخ به درمان و کاهش تعداد انگل می‌شود و این درمان می‌تواند در مدل‌های انسانی استفاده شود هرچند که نیاز به مطالعات بیشتر برای بررسی اثرات جانبی آن وجود دارد.

تشکر و قدردانی

بدین‌وسیله از کارکنان محترم دانشگاه علوم پزشکی اراک و دانشگاه علوم پزشکی کرمان جهت همکاری، صمیمانه تشکر می‌کنیم. این طرح با کد اخلاق IR.KMUREC.1397.164 در دانشگاه علوم پزشکی کرمان به تصویب رسیده است.

تعارض منافع

نویسندگان هیچ‌گونه تعارض منافعی را اعلام نکرده‌اند.

References

1. Schönian G, Cupolillo E, Mauricio I. Molecular Evolution and Phylogeny of *Leishmania*. In: Ponte-Sucre A, Diaz E, Padrón-Nieves M, editors. Drug Resistance in Leishmania Parasites: Consequences, Molecular Mechanisms and Possible Treatments. Vienna: Springer Vienna; 2013. p. 15-44.
2. Cupolillo E, Grimaldi G, Momen H, Beverley SM. Intergenic region typing (IRT): a rapid molecular approach to the characterization and evolution of *Leishmania*. Molecular and biochemical parasitology. 1995;73(1):145-55.
3. Monroy-Ostria A, Nasereddin A, Monteon VM, Guzmán-Bracho C, Jaffe CL. ITS1 PCR-RFLP Diagnosis and Characterization of *Leishmania* in Clinical Samples and Strains from Cases of Human Cutaneous Leishmaniasis in States of the Mexican Southeast. Interdisciplinary Perspectives on Infectious Diseases. 2014;2014:607287.
4. Ovalle-Bracho C, Díaz-Toro YR, Muvdi-Arenas S. Polymerase chain reaction–miniexon: a promising diagnostic method for mucocutaneous leishmaniasis. International journal of dermatology. 2016;531-9,5(15).
5. Bafghi AF, Fallahzadeh H, Mosadegh MH. ffectiveness of Lawsonia inermis Extract on Cutaneous Leishmaniasis Lesion in BALB. c Mice. Journal of Kerman University of Medical Sciences. 2008;15(4):329-35. [In persian]
6. Shamsi-Meymandi M, Dabiri S, Bahreini M. Effect of Allopurinol on L. Major Promastigots resistant to Glucantim in vitro. Journal of Kerman University of Medical Sciences. 2003;10(3):158-65. [In persian]
7. Van Gils JM, Zwaginga JJ, Hordijk PL. Molecular and functional interactions among monocytes, platelets, and endothelial cells and their relevance for cardiovascular diseases. Journal of leukocyte biology. 2009;85(2):195-204.
8.Von Hundelshausen P, Weber C. Platelets as immune cells bridging inflammation and cardiovascular disease. Circulation research. 2007;100(1):27-40.
9. Yeaman MR. Platelets in defense against bacterial pathogens. Cellular and molecular life sciences. 2010;67(4):525-44.
10. Alberta JA, Auger KR, Batt D, Iannarelli P, Hwang G, Elliott HL, et al. Platelet-derived growth factor stimulation of monocyte chemoattractant protein-1 gene expression is mediated by transient activation of the phosphoinositide 3-kinase signal transduction pathway. Journal of Biological Chemistry. 1999;274(43):31062-7.
11. Glista-Baker EE, Taylor AJ, Sayers BC, Thompson EA, Bonner JC. Nickel Nanoparticles Enhance Platelet-Derived Growth Factor–Induced Chemokine Expression by Mesothelial Cells via Prolonged Mitogen-Activated Protein Kinase Activation. American journal of respiratory cell and molecular biology.552-61: (4) 47; 2012.
12. Mosahebi A. Commentary on: Platelet Rich Plasma Augments Adipose-Derived Stem Cell Growth and Differentiation. Aesthetic Surgery Journal. 2017;37(6):730.
13. Amable PR, Carias R, Teixeira M, da Cruz Pacheco I, Correa do Amaral R, Granjeiro JM, et al. Platelet-rich plasma preparation for regenerative medicine: optimization and quantification of cytokines and growth factors. Stem Cell Res Ther. 2013;4(3):67.
14. Drago L, Bortolin M, Vassena C, Taschieri S, Del Fabbro M. Antimicrobial activity of pure platelet-rich plasma against microorganisms isolated from oral cavity. BMC microbiology. 2013;13(1):47.

[Downloaded from jabs.fums.ac.ir on 2026-02-07]
[DOR: 20.1001.1.22285105.2020.10.2.13.5]

15. Mazzocca AD, McCarthy MBR, Intravia J, Beitzel K, Apostolakos J, Cote MP, et al. An in vitro evaluation of the anti-inflammatory effects of platelet-rich plasma, ketorolac, and methylprednisolone. Arthroscopy: The Journal of Arthroscopic & Related Surgery. 2013;29(4):675-83.
16. Eppley BL, Pietrzak WS, Blanton M. Platelet-rich plasma: a review of biology and applications in plastic surgery. Plastic and reconstructive surgery. 2006;118(6):147e-59e.
17. Fréchette J-P, Martineau I, Gagnon G. Platelet-rich plasmas: growth factor content and roles in wound healing. Journal of Dental Research. 2005;84(5):434-9.
18. Lindeboom JA, Mathura KR, Aartman IH, Kroon FH, Milstein DM, Ince C. Influence of the application of platelet-enriched plasma in oral mucosal wound healing. Clinical oral implants research. 2007;18(1):133-9.
19.Yol S, Tekin A, Yilmaz H, Küçükkartallar T, Esen H, Çağlayan O, et al. Effects of platelet rich plasma on colonic anastomosis. Journal of Surgical Research. 2008;146(2):190-4.
20.Borzini P, Mazzucco I. Platelet-rich plasma (PRP) and platelet derivatives for topical therapy. What is true from the biologic view point? ISBT Science Series. 2007;2(1):272-81.
21. Knighton DR, Hunt TK, Thakral K, Goodson 3rd W. Role of platelets and fibrin in the healing sequence: an in vivo study of angiogenesis and collagen synthesis. Annals of surgery. 1982;196(4):379.
22. Kargar S, Javadzadeh Shahshahani H, Tabkhi N. The effect of platelet gel on the treatment of diabetic foot ulcer. The Scientific Journal of Iranian Blood Transfusion Organization. 2010;6(4):283-91.
23. Robledo SM, Carrillo LM, Daza A, Restrepo AM, Muñoz DL, Tobón J, et al. Cutaneous leishmaniasis in the dorsal skin of hamsters: a useful model for the screening of antileishmanial drugs. JoVE (Journal of Visualized Experiments). 2012(62):e3533.
24. Hossain F, Ghosh P, Khan MAA, Duthie MS, Vallur AC, Picone A, et al. Real-time PCR in detection and quantitation of *Leishmania* donovani for the diagnosis of Visceral Leishmaniasis patients and the monitoring of their response to treatment. PloS one. 2017;12(9):e0185606.
25. Perkhofer S, Kainzner B, Kehrel BE, Dierich MP, Nussbaumer W, Lass-Flörl C. Potential antifungal effects of human platelets against zygomycetes in vitro. The Journal of infectious diseases. 2009;200(7):1176-9.
26. Zijlstra E, Ali MS, El-Hassan A, El-Toum IA, Satti M, Ghalib H, et al. Kala-azar in displaced people from southern Sudan: epidemiological, clinical and therapeutic findings. Transactions of the Royal Society of Tropical Medicine and Hygiene. 1991;85(3):365-9.
27. Afonso L, Scott P. Immune responses associated with susceptibility of C57BL/10 mice to *Leishmania amazonensis*. Infection and immunity. 1993;61(7):2952-9.
28. Mosser DM, Edwards JP. Exploring the full spectrum of macrophage activation. Nature reviews immunology. 2008;8(12):958.
29. Yang Z, Mosser DM, Zhang X. Activation of the MAPK, ERK, following *Leishmania amazonensis* infection of macrophages. The Journal of Immunology. 2007;178(2):1077-85.
30. Goncalves R, Zhang X, Cohen H, Debrabant A, Mosser DM. Platelet activation attracts a subpopulation of effector monocytes to sites of *Leishmania* major infection. Journal of Experimental Medicine. 2011;208(6):1253-65.
31. Peters NC, Egen JG, Secundino N, Debrabant A, Kimblin N, Kamhawi S, et al. In vivo imaging reveals an essential role for neutrophils in leishmaniasis transmitted by sand flies. Science. 2008;321(5891):970-4.
32. Semple JW, Freedman J. Platelets and innate immunity. Cellular and Molecular Life Sciences. 2010;67(4):499-511.
33. Mazzucco L, Medici D, Serra M, Panizza R, Rivara G, Orecchia S, et al. The use of autologous platelet gel to treat difficult-to-heal wounds: a pilot study. Transfusion. 2004;44(7):1013-8.

[Downloaded from jabs.fums.ac.ir on 2026-02-07]
[DOR: 20.1001.1.22285105.2020.10.2.13.5]

Original Article

Evaluation of blood biomaterials efficacy in the treatment of *Leishmania* lesions

Moradabadi A[1], Shariati A[2], Azimi T[3,4], Ghaznavi Rad E[5], Farsinejad A[1*]

1. Department of Hematology and laboratory medical science, Faculty of Allied Medicine, Kerman University of Medical Science, Kerman, Iran
2. Department of Microbiology, Faculty of Medicine, Iran University of Medical Sciences, Tehran, Iran
3. Department of Microbiology, Faculty of Medicine, Shahid Beheshti University of Medical Sciences, Tehran, Iran
4. Department of Pathobiology, Faculty of Public Health, Tehran University of Medical Science, Tehran, Iran
5. Department of Microbiology and Immunology, Faculty of Medicine, Arak University of Medical Sciences, Arak, Iran

Received: 03 Nov 2019 Accepted: 13 Apr 2020

Abstract

Background & Objective: The aim of this study was to evaluate the therapeutic effect of platelets lysate on leishmaniasis lesions.

Materials & Methods: In this study, we used hamster as an animal model and *Leishmania* major to create an infection in vitro condition. The presence of *Leishmania* in the site of infection was confirmed by Real-time PCR. We investigated the effect of platelet, plasma, and platelets' lysate on leishmaniasis lesions and finally, the therapeutic effects of these biomaterials were screened by histological methods.

Results: Real-time PCR method confirmed the presence of parasites in the site of infection. The results of histopathological investigation revealed that in lesions treated with platelet, there were inflammatory response, tissue necrosis and high amount of *Leishmania.* The wounds extent in both groups treated with plasma and platelet lysate was significantly reduced. However, the result showed that the amounts of *Leishmania* were significantly reduced in lesions of hamsters treated with platelet lysate.

Conclusion: The results showed that platelet lysate had a better and higher performance than other biomaterials in the treatment and healing of leishmanial lesions.

Keywords: *Leishmania*; leishmaniasis; platelet lysate; parasitic infection

***Corresponding Author: Farsinejad Alireza,** Department of Hematology and laboratory medical science, Faculty of Allied Medicine, Kerman University of Medical Science, Kerman, Iran
Email:Alirezamoradabadi@yahoo.com
https//orcid.org/0000-0002-0276-6881

Journal of Fasa University of Medical Sciences 10 (2020): 2338-2347

[Downloaded from jabs.fums.ac.ir on 2026-02-07]

[DOR: 20.1001.1.22285105.2020.10.2.13.5]