مقاله پژوهشی

اثر عصاره هیدروالکلی میوه ستاره‌ای بر تغییرات هیستوپاتولوژیک کبد در موش‌های صحرایی تغذیه‌شده با جیره پرچرب

ایمان شهرکی[۱]، عباس جمشیدیان[۱*]، محمد رضا حاجی نژاد[۲]، محمد ابراهیم اکبری[۲]، سیده آیدا داوری[۱]

۱- گروه پاتوبیولوژی، دانشکده دامپزشکی، دانشگاه زابل، زابل، ایران
۲- گروه علوم پایه، دانشکده دامپزشکی، دانشگاه زابل، زابل، ایران

تاریخ دریافت مقاله: ۱۳۹۷/۱۲/۰۲ تاریخ پذیرش مقاله: ۱۳۹۸/۰۴/۱۱

چکیده

زمینه و هدف: در این مطالعه اثر عصاره هیدروالکلی میوه ستاره‌ای (کارامبولا) بر بافت کبد، آنزیم‌های کبدی و چربی‌های سرم در موش‌های صحرایی تغذیه‌شده با جیره پرچرب بررسی شد.

مواد و روش‌ها: در این مطالعه تجربی، ۳۰ موش صحرایی نر نژاد ویستار به‌طور تصادفی به ۳ گروه ۱۰ تایی: ۱- کنترل، ۲- موش‌های تغذیه‌شده با جیره حاوی چربی بالا و ۳- موش‌های تغذیه‌شده با جیره حاوی چربی بالا و تحت تیمار با ۲۰۰mg/kg وزن بدن عصاره *میوه ستاره‌ای* تقسیم شدند. در گروه‌های هیپرلیپیدمیک، موش‌ها به مدت یک ماه جیره حاوی چربی بالا را دریافت کردند. سپس ۲ موش از هر گروه انتخاب و برای تائید هیپرلیپیدمی، سطح سرمی کلسترول و تری گلیسیرید سنجش شد. پس از تائید هیپرلیپیدمی، موش‌های صحرایی گروه سوم، عصاره هیدروالکلی میوه ستاره‌ای را به مدت ۲۱ روز به‌صورت گاواژ دریافت کردند. در آخر آزمایش، آنزیم‌های کبدی سرم، کلسترول و تری گلیسیرید سرم سنجش شد. پس‌ازآن جهت ارزیابی هیستوپاتولوژی، نمونه‌های بافتی کبد تهیه و مراحل آماده‌سازی بافتی به روش روتین انجام شد.

نتایج: تجویز عصاره کارامبولا (۲۰۰ mg/kg bw) میزان تری گلیسیرید و کلسترول سرم را در مقایسه با گروه هیپرلیپیدمیک کاهش داد (به ترتیب $P<0.05$ و $P<0.001$). سطوح سرمی AST و ALT به‌طور معنی‌داری نسبت به گروه هیپرلیپیدمیک کاهش یافت ($P< 0.05$). در بررسی هیستوپاتولوژی نیز، دژنرسانس، واکوئلاسیون و تجمعات داخل سیتوپلاسمی در گروه درمان در مقایسه با گروه هیپرلیپیدمیک بهبود یافت.

نتیجه‌گیری: عصاره هیدروالکلی کارامبولا می‌تواند در بهبود آسیب‌های ناشی از هیپرلیپیدمی کبد نقش داشته باشد.

کلمات کلیدی: هیپرلیپیدمی، کبد، آورا کارامبولا، موش صحرایی

مقدمه

افزایش کلسترول و تری گلیسیرید خطر بیماری‌های قلبی، کبد چرب و سرطان‌ها را افزایش می‌دهد (۱). چربی خون بالا تعادل بین سیستم دفاع آنتی‌اکسیدانی بدن و تولید رادیکال‌های آزاد را از بین می‌برد و رادیکال‌های آزاد را افزایش می‌دهد (۲). داروهایی مانندآتورواستاتین و لوواستاتین که برای کاهش چربی خون استفاده می‌شوند دارای عوارض جانبی گسترده‌ای مانند مشکلات گوارشی، سردرد و ضعف عضلانی می‌باشند (۳). داروهای گیاهی نسبت به داروهای شیمیایی عوارض جانبی کمتری دارند. ارزان بودن و در دسترس بودن گیاهان دارویی سبب شده کاربرد داروهای با منشأ گیاهی در درمان و پیش‌گیری از چربی خون بالا روزبه‌روز بیشتر شود. رژیم‌های درمانی حاوی ترکیبات فعال گیاهی نخستین گام در جهت تعدیل چربی‌های خون بشمار می‌آیند. گیاهان دارویی از منابع غنی

*نویسنده مسئول: **عباس جمشیدیان**، گروه پاتوبیولوژی، دانشکده دامپزشکی، دانشگاه زابل، زابل، ایران
Email: jamshidianab@uoz.ac.ir
https://orcid.org/0000-0003-0249-4748

[Downloaded from jabs.fums.ac.ir on 2026-11-23]

[DOR: 20.1001.1.22285105.2019.9.4.14.3]

آنتی‌اکسیدان‌ها می‌باشند و باعث افزایش قدرت آنتی‌اکسیدان‌های پلاسما می‌شوند (۴). اثرات آنتی‌اکسیدان، ضدالتهاب و ضد سرطانی این گیاه در پژوهش‌های اخیر به اثبات رسیده است (۵). آنزیم‌های کبدی ALT و AST برای تشخیص آسیب ناشی چربی خون بالا کاربرد دارند. سطح سرمی این آنزیم‌ها پس از آسیب کبدی ناشی از هیپرلیپیدمی افزایش می‌یابد. همچنین هیپرلیپیدمی و کبد چرب تولید رادیکال‌های فعال اکسیژن و پراکسیداسیون چربی‌های غشا سلول‌های کبد، کلیه و بافت‌های عصبی را افزایش می‌دهد (۶). میوه‌ها به‌عنوان بخشی از رژیم غذایی روزانه می‌توانند برای کاهش عوارض ناشی از چربی خون بالا استفاده شوند. میوه ستاره‌ای از گیاهان بومی جنوب آسیا است که در طب سنتی و در فرهنگ غذایی مردم این منطقه نقش مهمی دارد (۷). کارامبولا یا میوه ستاره‌ای (*Averrhoa carambola*) در بخش‌هایی از پاکستان و بلوچستان ایران کشت می‌شود. این گیاه متعلق به خانواده Oxalidaceae است (۸). میوه این گیاه برای درمان زخم در بلوچستان کاربرد دارد. میوه گیاه ستاره‌ای منبع غنی کوئرستین، اسیدهای چرب، کارامبوکسین، ال-ارابینوز، لکتین، ساپونین، آپیگنین و ترکیبات فنلی است (۹). در مطالعه حاضر، اثر عصاره کارامبولا بر سطح کلسترول، تری گلیسیرید سرم، آنزیم‌های کبدی و تغییرات هیستوپاتولوژیک بافت کبد در موش‌های تغذیه‌شده با جیره پرچرب بررسی شد.

مواد و روش‌ها

پژوهش تجربی حاضر روی ۳۰ سر موش‌های صحرایی آلبینو نر از نژاد ویستار با محدوده وزنی بین (۲۲۰-۲۳۰ گرم) انجام شد. موش‌های صحرایی در مرکز پرورش حیوانات آزمایشگاهی دانشگاه زابل تکثیرشده بودند وجهت انجام آزمایش در شرایط استاندارد نگهداری شدند. حیوانات به غذای پلت شده مخصوص حیوانات آزمایشگاهی (شرکت جوانه خراسان) و آب شهری دسترسی داشتند. موش‌های صحرایی به‌طور مساوی به سه گروه ده‌تایی تقسیم شدند. گروه اول (کنترل منفی) موش‌های صحرایی سالم بودند که با جیره استاندارد مخصوص حیوانات آزمایشگاهی تغذیه شدند، گروه دوم موش‌های هیپرلیپیدمیک بدون تیمار بودند که به‌عنوان کنترل مثبت در نظر گرفته شدند این گروه با جیره حاوی چربی بالا به مدت یک ماه تغذیه شدند. جهت تهیه غذای هیپرلیپیدمیک به غذای استاندارد موش‌های صحرایی یک درصد پودر کلسترول و ۱۰ درصد روغن خالص ذرت اضافه شد. ترکیب جیره با استفاده از روش ارائه‌شده توسط Sun و همکاران در سال ۲۰۰۰ آماده شد (۹). گروه سوم موش‌های هیپرلیپیدمیک بودند که عصاره کارامبولا (۲۰۰mg/kg) را به‌صورت خوراکی دریافت کردند. غلظت عصاره با توجه به بررسی‌های اولیه و مطالعات قبلی انتخاب شد (۱۰، ۱۱). در پایان دوره آزمایش موش‌ها بی‌هوش شده و از قلب موش‌ها با سرنگ خون‌گیری شد. نمونه‌های سرم سپس به آزمایشگاه منتقل‌شده و با دور ۳۰۰۰ در دقیقه به مدت ده دقیقه سانتریفوژ شدند. نمونه‌های سرم سپس در لوله‌های مخصوص ریخته شد و تا زمان انجام آزمایش در یخچال نگه‌داری شدند. کلسترول و تری گلیسیرید سرم و آنزیمALT و AST با دستگاه اتوآنالایزر (Selectra pro M) و بر اساس دستورالعمل کیت آنزیمی پارس آزمون سنجش شد. داده‌ها با استفاده از آزمون one way ANOVA بررسی شدند. برای بررسی تفاوت معنی‌دار بین گروه‌ها از آزمون تکمیلی توکی (Tukey) استفاده شد.

تهیه عصاره هیدروالکلی

میوه گیاه ستاره‌ای از یک میوه‌فروشی در ماه خرداد از بازار شهرستان خاش استان سیستان و بلوچستان جمع‌آوری و توسط کارشناسان گیاه‌شناسی دانشکده علوم دانشگاه زابل تعیین گونه گردید. برای تهیه عصاره ابتدا گیاه آسیاب و توزین شد. سپس آب و اتانول به نسبت ۱:۱ به آن افزوده شد، ارلن به مدت ۴۸ ساعت بر روی شیکر (نود دور در دقیقه) قرار داده‌شده. محلول به‌دست‌آمده با کاغذ صافی عبور داده شد و دوباره با پمپ خلأ صاف شد تا حلال از عصاره جدا شود. از هر ۵۰۰ گرم پودر میوه ۱۰۰ سی‌سی عصاره خالص به دست آمد که حاوی ۶/۶ گرم ماده خشک بود. عصاره خالص به‌دست‌آمده تا زمان آزمایش در دمای یخچال نگه‌داری شد (۱۱).

روش بررسی هیستوپاتولوژی

پس از پایان یافتن دوره آزمایش، موش‌های صحرایی آسان کشی شده و کالبدگشایی شدند. پس از باز کردن محوطه شکمی نمونه‌هایی از بافت کبد با ابعاد cm ۰/۵× ۱×۱ جمع‌آوری و با سرم فیزیولوژی استریل شستشو داده شد. نمونه‌های بافت کبد در فرمالین بافر ۱۰٪ تثبیت شد. سپس مراحل آماده‌سازی نمونه‌های بافتی مانند آبگیری، شفاف‌سازی و آغشته سازی با پارافین انجام شد. مقاطع بافتی باضخامت تقریبی ۵ میکرون با استفاده از دستگاه میکروتوم برش داده شدند و توسط

[Downloaded from jabs.fums.ac.ir on 2026-11-23]
[DOR: 20.1001.1.22285105.2019.9.4.14.3]

رنگ‌آمیزی متداول (هماتوکسیلین و ائوزین) رنگ‌آمیزی شدند. پس از پایان مراحل تهیه لام، لام‌های به‌دست‌آمده از نمونه‌های بافتی جهت مقایسه تغییرات بافت کبد در گروه‌های مختلف موردمطالعه، توسط میکروسکوپ نوری بررسی و یافته‌های هر یک ثبت و به روش میکرومتری عکس‌برداری گردید.

نتایج

تمامی پارامترهای موردبررسی در گروه تیمار شده با عصاره نسبت به گره هیپرلیپیدمیک بدون تیمار کاهش معنی‌داری را نشان داد. در بررسی نتایج مشخص شد که میزان کلسترول موش‌های هیپرلیپیدمیک در مقایسه با موش‌های شاهد سالم به‌طور معنی‌دار بیشتر بود ($P< 0.001$). تجویز خوراکی عصاره میوه ستاره‌ای با دوز (۲۰۰ mg/kg bw) توانست سطح سرمی کلسترول را به‌طور معنی‌دار نسبت به گروه هیپرلیپیدمیک بدون درمان کاهش دهد و این کاهش ازنظر آماری معنی‌دار بود (جدول ۱)($P<0.001$). در پایان دوره آزمایش سطح تری گلیسرید در گروه هیپرلیپیدمیک به‌طور معنی‌دار بیشتر از گروه شاهد سالم بود ($P<0.001$). تیمار با عصاره کارامبولا (۲۰۰ mg/kg bw) میزان تری گلیسرید سرم را در مقایسه با گروه هیپرلیپیدمیک بدون درمان کاهش داد ($P<0.05$). بااین‌حال، سطح کلسترول و تری گلیسرید سرم در موش‌های هیپرلیپیدمیک تحت تیمار با عصاره میوه ستاره‌ای نسبت به گروه شاهد سالم بیشتر بود (جدول ۱)($P<0.001$). سطوح سرمی آنزیم کبدی ALT در گروه هیپرلیپیدمیک نسبت به گروه شاهد سالم افزایش معنی‌داری نشان داد ($P<0.05$). همچنین سطح سرمی آنزیم AST در گروه هیپرلیپیدمیک به‌طور معنی‌دار بیشتر از گروه شاهد سالم بود ($P< 0.01$). در پایان دوره ۲۱ روزه تیمار با عصاره میوه ستاره‌ای، سطح آنزیم‌های کبدی AST و ALT، نسبت به گروه هیپرلیپیدمیک کاهش معنی‌دار نشان داد ($P<0.05$) اما سطح آنزیم‌های کبدی در گروه هیپرلیپیدمیک تحت تیمار با عصاره میوه ستاره‌ای از گروه شاهد سالم بیشتر بود ($P<0.05$).

نتایج هیستوپاتولوژی

بررسی بافتی کبد در سه گروه موردمطالعه نشان داد که در گروه دوم (هیپرلیپیدمیک) در مقایسه با گروه کنترل (بافت کبد سالم)، بافت کبد دژنره شده و هپاتوسیت‌های ناحیه پری لبولار واکوئوله و دارای تجمعات داخل سیتوپلاسمی بوده، هسته آن‌ها نیز تیره و فشرده‌شده بود (شکل ۱ الف و ب).

جدول ۱- TBARS سرم کلسترول تری گلیسرید و آنزیم‌های کبدیALT و AST.

	ALT (U/l)	AST (U/l)	کلسترول mg/dl	تری گلیسرید mg/dl
شاهد سالم	۳۹/۸^{e}± ۸/۲	۶۱/۷^{f} ± ۷/۹	۶۹/۴^{f}±۶/۶	۳۵/۸^{f}±۴/۸
کنترل مثبت (هیپرلیپیدمیک)	۵۰/۵^{a}± ۸/۶	۷۵/۶^{b} ±۷/۱	۱۴۱/۵^{c} ± ۱۵/۷	۸۵/۲^{c}± ۱۰/۸
هیپرلیپیدمیک + عصاره گیاه	۴۴/۵^{ad}± ۸/۴	۶۶/۷ ^{ad}± ۷/۳	۱۰۰/۷^{cf}± ۷/۴	۷۴/۴ ^{cd}± ۶

a اختلاف معنی‌دار با شاهد سالم $P < ۰/۰۵$، b اختلاف معنی‌دار با شاهد سالم $P < ۰/۰۱$، c اختلاف معنی‌دار با شاهد سالم $P < ۰/۰۰۱$، d اختلاف معنی‌دار با کنترل مثبت $P < ۰/۰۵$، e اختلاف معنی‌دار با کنترل مثبت $P< ۰/۰۱$، f اختلاف معنی‌دار با کنترل مثبت $P< ۰/۰۰۱$ ، داده‌ها به‌صورت میانگین± انحراف معیار بیان‌شده‌اند.

[Downloaded from jabs.fums.ac.ir on 2026-11-23]
[DOR: 20.1001.1.22285105.2019.9.4.14.3]

در گروه درمان شده با عصاره هیدروالکلی میوه ستاره‌ای (گروه سوم) واکوئل‌های چربی و تجمعات داخل سیتوپلاسمی نسبت به گروه هیپرلیپیدمیک بسیار کمتر شده، نظم سلولی بهتر شده و اندازه سلول‌ها به حالت طبیعی نزدیک شده بود (شکل ۱ ج).

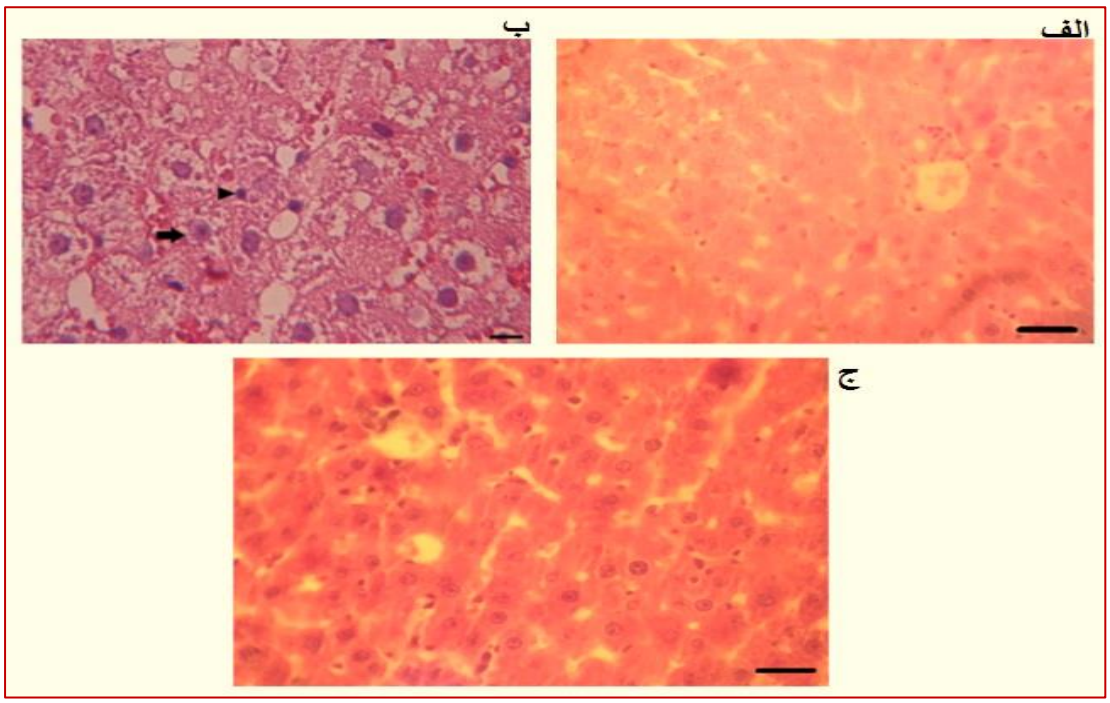

شکل۱- الف: سطح مقطع بافت کبد سالم (رنگ‌آمیزی هماتوکسیلین-ائوزین، مقیاس=µm ۵۰). ب: سطح مقطع بافت کبد هیپرلیپیدمیک، به هم خوردن نظم سلولی، وجود هپاتوسیت‌های واکوئله و دارای تجمعات داخل سیتوپلاسمی در ناحیه پری لبولار (فلش) همراه با تیره و فشرده شدن برخی هسته‌ها (نوک فلش) (رنگ‌آمیزی هماتوکسیلین-ائوزین، مقیاس=µm ۲۰). ج: سطح مقطع بافت کبد در گروه درمان با عصاره میوه ستاره‌ای. واکوئل‌های سیتوپلاسمی از بین رفته و تجمعات داخل سیتوپلاسمی هپاتوسیت‌ها نیز بسیار کم شده است. اندازه سلول‌ها و نظم بافتی به بافت کبد سالم نزدیک‌تر شده است (رنگ‌آمیزی هماتوکسیلین-ائوزین، مقیاس=µm ۶۰).

بحث

در حال حاضر مصرف غذاهای چرب و شیوه زندگی نامناسب سبب افزایش خطر چاقی و به دنبال آن کبد چرب شده است. استفاده از داروهای شیمیایی می‌تواند چربی خون را کاهش دهد اما این داروها دارای عوارض جانبی زیادی هستند. میوه‌هایی که دارای اثر کاهنده چربی خون هستند می‌توانند به‌عنوان یک جایگزین یا به‌عنوان یک داروی مکمل به همراه داروهای شیمیایی مصرف شوند. میوه‌ها و سبزی‌ها به دلیل دارا بودن فیبر بالا می‌توانند میزان کلسترول سرم را کاهش دهند. علاوه بر این میوه‌ها دارای طیف گسترده آنتی‌اکسیدان و ترکیبات فعال هستند که می‌توانند عوارض ناشی از هیپرلیپیدمی را کاهش دهند (۱۲). در مطالعه حاضر، در موش‌های هیپرلیپیدمیک سطح سرمی آنزیم‌های ALT وAST نسبت به گروه شاهد افزایش معنی‌دار داشت که احتمالاً به دلیل افزایش نفوذپذیری غشای سلول و نشت آنزیم‌های کبدی به پلاسما باشد. این نتایج با نتایج پژوهش‌های قبلی همخوانی دارد (۱۳ و ۱۴). در بررسی حاضر سطح سرمی آنزیم‌های AST و ALT در موش‌های هیپرلیپیدمیک درمان شده با عصاره میوه ستاره‌ای کاهش معنی‌داری داشت. نتایج این بررسی نشان داد عصاره میوه ستاره‌ای می‌تواند آسیب ناشی از هیپرلیپیدمی را کاهش دهد. میوه ستاره‌ای سرشار از ترکیبات آنتی‌اکسیدان مانند فنل، آپیگنین، گلوکوپیرانوزید و کورستین. احتمالاً اثر محافظت کبدی عصاره میوه ستاره‌ای به آنتی‌اکسیدان‌های این میوه وابسته است (۱۵). در یک بررسی تجویز خوراکی عصاره میوه ستاره‌ای گلوکز سرم را نسبت به گروه دیابتی بدون درمان را به‌طور معنی‌دار کاهش داد (۱۶). پژوهش‌های پیشین نشان داده است که چربی خون بالا تشکیل گونه‌های فعال اکسیژن و آسیب اکسیداتیو و پراکسیداسیون لیپیدی ناشی از آن‌ها را افزایش می‌دهد (۱۷). بررسی‌های فیتوشیمیایی نشان داده‌اند میوه ستاره‌ای سرشار از

[Downloaded from jabs.fums.ac.ir on 2026-11-23]
[DOR: 20.1001.1.22285105.2019.9.4.14.3]

آپیگنین و کوئرستین است و احتمالاً اثر عصاره میوه این گیاه در کاهش عوارض ناشی از تغذیه با جیره پرچرب به این ترکیبات مربوط است (۱۷). آپیگنین و کوئرستین، فعالیت آنزیم‌های آنتی‌اکسیدان سرم را افزایش می‌دهند و از شدت پراکسیداسیون لیپیدی می‌کاهند (۱۸). در بررسی‌های قبلی عصاره میوه کارامبولا آسیب کبدی و آسیب اکسیداتیو سلولی را در موش‌های صحرایی مسموم شده با فلوراید و مسمومیت ناشی از دی متیل نیتروزامین کاهش داد که با یافته‌های پژوهش کنونی همسو است (۱۹ و ۲۰). همچنین مشخص‌شده است که فعالیت‌های محافظتی بافت کبد در برابر آسیب کبدی القاشده با تتراکلریدکربن و آسیب ناشی قند خون بالا توسط درمان با عصاره آبی میوه ستاره‌ای از طریق فعال‌سازی سیستم آنتی‌اکسیدانی بدن صورت می‌گیرد (۲۱ و ۲۲). مطالعه حاضر یک مطالعه مقدماتی است و برای پی بردن به اینکه کدام جزء عصاره دارای بیشترین اثر درمانی است باید در مطالعات آینده اثر هرکدام از اجزاء گیاه بررسی شود.

نتیجه‌گیری

با توجه به یافته‌های این پژوهش می‌توان گفت میوه ستاره‌ای می‌تواند از کبد در برابر آسیب ناشی از چربی خون بالا پیش‌گیری کند و به‌عنوان بخشی از رژیم غذایی در افراد مبتلابه چربی خون بالا استفاده شود.

تشکر و قدردانی

بدین‌وسیله از کلیه کسانی که در نگارش این پژوهش ما را یاری نموده‌اند تشکر می‌نماییم. این مطالعه بر اساس پایان‌نامه آقای دکتر ایمان شهرکی دانشجوی دکتری عمومی دامپزشکی دانشگاه زابل انجام شد. کد پایان‌نامه در دانشگاه زابل ۳۰۷ است.

تعارض منافع

هیچ‌گونه تعارض منافع توسط نویسندگان بیان‌نشده است.

References

1. Sorokin A, Brown JL, Thompson PD. Primary biliary cirrhosis, hyperlipidemia, and atherosclerotic risk: a systematic review. Atherosclerosis. 2007; 194(2):293-9.
2. Siti HN, Kamisah Y, Kamsiah J. The role of oxidative stress, antioxidants and vascular inflammation in cardiovascular disease (a review). Vasc pharmacol. 2015; 71:40-56.
3. Marnett LJ. Oxy radicals, lipid peroxidation and DNA damage. Toxicol. 2002; 27(2):181-182.
4. Rouhi-Boroujeni H, Rouhi-Boroujeni H, Gharipour M, Mohammadizadeh F, Ahmadi S, Rafieian-kopaei M. Systematic review on safety and drug interaction of herbal therapy in hyperlipidemia: a guide for internist. Acta Bio Medica Atenei Parmensis. 2015; 86(2):130-6.
5. Kumar KA, Gousia SK, Anupama M, Latha JN. A review on phytochemical constituents and biological assays of Averrhoa bilimbi. Int J Pharm Pharm Sci Res. 2013; 3(4):136-9.
6. Prasad RR. Liver function tests in acute hepatitis in children. International Journal of Research in Medical Sciences 2017; 4(8):3184-7.
7. Leelarungrayub J, Yankai A, Pinkaew D, Puntumetakul R, Laskin JJ, Bloomer RJ. A preliminary study on the effects of star fruit consumption on antioxidant and lipid status in elderly Thai individuals. Clinical interventions in aging. 2016;11:1183.
8. Oakes KD, Van Der Kraak GJ. Utility of the TBARS assay in detecting oxidative stress in white sucker (Catostomus commersoni) populations exposed to pulp mill effluent. Aqua Toxicol. 2003; 63(4):447-63.
9. Sun YP, Lu NC, Parmley WW, Hollenbeck CB. Effects of cholesterol diets on vascular function and atherogenesis in rabbits. Proceedings of the Society for Experimental Biology and Medicine. 2000; 224(3):166-71.
10. Soncini R, Santiago MB, Orlandi L, Moraes GO, Peloso AL, dos Santos MH, Alves-da-Silva G, Paffaro Jr VA, Bento AC, Giusti-Paiva A. Hypotensive effect of aqueous extract of Averrhoa carambola L.(Oxalidaceae) in rats: An in vivo and in vitro approach. J.ethnopharmacol. 2011; 133(2):353-7.

[Downloaded from jabs.fums.ac.ir on 2026-11-23]
[DOR: 20.1001.1.22285105.2019.9.4.14.3]

11. Shahreen S, Banik J, Hafiz A, Rahman S, Zaman AT, Shoyeb A, Chowdhury MH, Rahmatullah M. Antihyperglycemic activities of leaves of three edible fruit plants (Averrhoa carambola, Ficus hispida and Syzygium samarangense) of Bangladesh. Afr J Tradit Complement Altern Med. 2012; 9(2):287-91.
12. Pino JA, Marbot R, Aguero J. Volatile components of starfruit (Averrhoa carambola L.). J. Essen. Oil Res 2000; 12(4):429-30.
13. Thomas S, Patil DA, Patil AG, Chandra N. Pharmacognostic evaluation and physicochemical analysis of Averrhoa carambola L. fruit. J Herb Med Toxicol 2008;2(2):51-54.
14. Shirazinia R, Hajinezhad MR, Jamshidian A, Samzadeh-Kermani AR, Hasanein P. Effects of Averrhoa Carambola Hydro-alcoholic Extract on Acute Lead-Acetate-Induced Liver Toxicity in Rats.J Isfahan Med Sch 2017; 34(411): 1531-6. /In persian/
15. Hashida R, Kawaguchi T, Bekki M, Omoto M, Matsuse H, Nago T, et al. Aerobic vs. resistance exercise in non-alcoholic fatty liver disease: A systematic review. J hepatolog 2017; 66(1):142-52.
16. Ferreira EB, Fernandes LC, Galende SB, Cortez DA, Bazotte RB. Hypoglycemic effect of the hydroalcoholic extract of leaves of Averrhoa carambola L.(Oxalidaceae). Revista Brasileira de Farmacognosia. 2008; 18(3):339-43.
17. Horton JD, Goldstein JL, Brown MS. SREBPs: activators of the complete program of cholesterol and fatty acid synthesis in the liver. J Clin Invest 2002; 109(9):1125-31.
18. Hasanuzzaman M, Ali MR, Hossain M, Kuri S, Islam MS. Evaluation of total phenolic content, free radical scavenging activity and phytochemical screening of different extracts of Averrhoa bilimbi (fruits). Int Curr Pharm J. 2013 5;2(4):92-6.
19. Vasant RA, Narasimhacharya AV. Antidotal activity of Averrhoa carambola (Star fruit) on fluoride induced toxicity in rats. Interdisciplinary toxicology. 2014; 7(2):103-10.
20. Singh R, Sharma J, Goyal PK. Chemopreventive and Antioxidative Effects of Averrhoa carambola (Star fruit) extract against Diethylnitrosamine Induced Hepatocarcinogenesis. J Cancer Biol Treat 2014; Article ID 158936, DOI: 10.24966/CBT-7546/100003.
21. Xu X, Liang T, Wen Q, Lin X, Tang J, Zuo Q, et al. Protective effects of total extracts of Averrhoa carambola L.(Oxalidaceae) roots on streptozotocin-induced diabetic mice. Cell Physiol Biochem 2014; 33(5):1272-82.
22. Barba I, Miró-Casas E, Torrecilla JL, Pladevall E, Tejedor S, Sebastián-Pérez R,et al. Hepatoprotective effect of Averrhoea carambola fruit extract on carbon tetrachloride induced hepatotoxicity in mice. Asian Pacific Journal of Tropical Medicine, 2010; 3(8): 610-613.

[Downloaded from jabs.fums.ac.ir on 2026-11-23]
[DOR: 20.1001.1.22285105.2019.9.4.14.3]

Original Article

Effects of Averrhoa Carambola Hydro-alcoholic Extract on Liver Histopathological Changes in Rats with a High-fat Diet

Shahraki I[1], Jamshidian A[*1], Hajinezhad MR[2], Akbari ME[2], Davari A[1]

1. Department of Pathobiology, Faculty of Veterinary Medicine, University Of Zabol, Zabol, Iran
2. Department of Basic Science, Faculty of Veterinary Medicine, University Of Zabol, Zabol, Iran

Received: 21 Feb 2019 Accepted: 02 Jul 2019

Abstract

Background & Objective: In the present study the effects of Averrhoa carambola fruit hydro-alcoholic extract on hepatic tissue, liver enzymes, and serum lipids were investigated in rats submitted to a high-fat diet.

Materials & Methods: In this experimental study, 30 male Wistar rats were randomly divided to 3 equal groups as follows: (1) control, (2) rats fed a high-fat diet and (3) rats receiving a high fat diet and hydro-alcoholic extract of *Averrhoa carambola (A. carambola)* at a dose of (200 mg/kg bw). Rats received a high-fat diet for one month. Then, two rats were selected from each diet group and hyperlipidemia was confirmed by measurement of serum triglyceride and serum cholesterol levels. After confirming hyperlipidemia, rats of group 3 were orally treated by *Averrhoa carambola* (200 mg/kg bw) for 21 days. At the end of the experiment, serum liver enzymes, serum cholesterol and triglyceride levels were assayed. Afterward, for histopathological investigation, hepatic tissue samples were prepared and routine tissue processing protocol was performed.

Results: The administration of Averrhoa carambola fruit extract significantly reduced serum triglyceride and cholesterol when compared with the hyperlipidemic group ($P < 0.05$ and $P < 0.001$ respectively). Serum ALT and AST in rats that received Averrhoa carambola fruit extract significantly decreased compared to hyperlipidemic group ($P< 0.05$). In the histopathological examination, degeneration, vacuolation and intra-cytoplasmic accumulations in the treated group were improved in comparison with the hyperlipidemic group.

Conclusion: These results showed that the *Averrhoa carambola* fruit extract can protect against hyperlipidemia- induced liver damage in rats.

Keywords: Hyperlipidemia, Liver, *Averrhoa carambola*, Rats

***Corresponding Author: Jamshidian Abbas,** Department of Pathobiology, Faculty of Veterinary Medicine, University of Zabol, Zabol, Iran
Email: jamshidianab@uoz.ac.ir
https://orcid.org/0000-0003-0249-4748

[Downloaded from jabs.fums.ac.ir on 2026-11-23]

[DOR: 20.1001.1.22285105.2019.9.4.14.3]