مقاله پژوهشی

بررسی تغییرات سوپراکسید دیسموتاز (SOD)، گلوتاتیون (GSH) و مالون دی آلدهید (MDA) و هیستولوژیک ناشی از تشعشع گاما بر بافت ریه موش صحرایی

ابوالحسن رضائیان[1]، غلامحسن حدادی[1*]، مسعود حسین زاده[2]

۱- گروه فیزیک پزشکی، دانشکده پزشکی، دانشگاه علوم پزشکی فسا، فسا، ایران
۲- گروه پاتولوژی، دانشکده پزشکی، دانشگاه علوم پزشکی شیراز، شیراز، ایران

تاریخ دریافت مقاله: ۱۳۹۴/۱۱/۰۲ تاریخ پذیرش مقاله: ۱۳۹۴/۰۳/۱۶

چکیده

زمینه و هدف: ریه یک ارگان حساس و آسیب به آن عامل محدودکننده دوز در پرتودرمانی است. عوارض جانبی مختلف شامل پنومونی و فیبروز ریه مربوط به بیماران مبتلا به تابش قفسه سینه است. مطالعه حاضر باهدف بررسی اثر پرتوگاما در آسیب‌های حاد و مزمن در بافت ریه موش صحرایی نر انجام شده است.

مواد و روش‌ها: ۳۲ موش به دو گروه تقسیم شدند. گروه کنترل، ۱۴ موش تحت شم تابش قرار گرفتند. گروه پرتو، ۱۸ موش تحت تابش قرار گرفتند. موش‌ها تحت تابش ۱۸ گری از تک‌دوز پرتوگاما دستگاه کبالت-۶۰ قرار گرفتند. هشت حیوان در هر گروه ۲۴ ساعت پس از تابش برای تعیین سوپراکسید دیسموتاز (SOD)، گلوتاتیون (GSH) و مالون دی آلدهید (MDA) و ارزیابی هیستوپاتولوژیک قربانی شدند. ۸ هفته پس از تابش برای ارزیابی هیستوپاتولوژیک باقیمانده حیوانات قربانی شدند.

نتایج: ۲۴ ساعت پس از تابش، در گروه پرتو نسبت به کنترل SOD و GSH کاهش و MDA افزایش یافته است، به ترتیب (p=۰/۰۰۱، p< ۰/۰۰۱ و p=۰/۰۰۱). نتایج هیستوپاتولوژی در ۲۴ ساعت پس از تابش نشان داد که بروز سلول‌های التهابی نسبت به کنترل افزایش یافته است (p<۰/۰۵). ارزیابی هیستوپاتولوژی ۸ هفته پس از تابش افزایش قابل‌توجهی در آسیب عروقی، نفوذ ماست سل، بروز التهاب و فیبروز در گروه پرتو نسبت به کنترل مشاهده‌شده است (p<۰/۰۵).

نتیجه‌گیری: پرتودهی موضعی قفسه سینه با دوز ۱۸ گری موجب تغییر در شاخص‌های آسیب استرس اکسیداتیو و هیستوپاتولوژیکی بافت ریه در کوتاه‌مدت و درازمدت می‌شود.

کلمات کلیدی: سوپراکسید دیسموتاز، گلوتاتیون، مالون دی آلدهید، هیستوپاتولوژی، تشعشع گاما

مقدمه

پرتودرمانی معمولاً به‌عنوان جزئی از درمان برای طیف گسترده‌ای از بدخیمی‌ها مورداستفاده قرار می‌گیرد. تخمین زده می‌شود که نیمی از تمام بیماران سرطانی در طول دوره درمان، پرتودرمانی دریافت خواهند کرد (۱). استفاده از پرتودرمانی برای درمان سرطان به‌ناچار شامل در معرض قرار گرفتن بافت‌های طبیعی است. درنتیجه، بیماران ممکن است علائم مرتبط با آسیب به بافت سالم را در طول دوره درمان به مدت چند هفته پس از درمان و یا ماه‌ها و سال‌ها بعد تجربه کنند. ریه یکی از حساس‌ترین ارگان‌ها است، بااین‌حال اغلب به‌عنوان بخشی از برنامه‌های درمانی برای سرطان ریه، مری، پستان و سیستم لنفاوی تحت تابش قرار می‌گیرد (۲). آسیب‌های ریوی ناشی از پرتودرمانی به‌طور کلاسیک به مرحله حاد و دیررس تقسیم‌شده است. فاز حاد مربوط به اثرات پرتوی در ریه حدوداً یک تا سه ماه پس از رادیوتراپی ظاهر می‌شود که با احتقان، سرفه، نفس‌تنگی، تب و درد قفسه سینه که به خاطر پنومونی ایجاد می‌شود همراه است. هیستولوژی بافتی در فاز زودرس، افزایش پنوموسیت‌های نوع دو و کاهش سلول‌های پارانشیمال و غلظت سورفاکتانت را نشان می‌دهد. در مرحله حاد سلول‌های دخیل در تورم و التهاب در بافت‌ها وجود دارند و ماکروفاژهای آلوئولار افزایش می‌یابند. ترشحات خونی آلوئول را پر می‌کند و غشاهای هیالین متشکل از فیبرین گسترش می‌یابند (۳، ۴). پنومونی معمولاً بعد از چندین هفته برطرف می‌شود و با یک فاز التهاب

* **نویسنده مسئول: غلامحسن حدادی**، گروه فیزیک پزشکی، دانشکده پزشکی، دانشگاه علوم پزشکی فسا، فسا، ایران. Email:ghadadi@gmail.com

[Downloaded from jabs.fums.ac.ir on 2025-12-21]
[DOR: 20.1001.1.22285105.2016.6.2.16.0]

مزمن و فیبروزیس ادامه می‌یابد که ماه‌ها یا سال‌ها بعد از پرتودهی بروز می‌کند. در این فاز، آسیب عروقی و رسوب کلاژن پدید می‌آیند (۵، ۶).

اثر مخرب پرتوهای یونیزان عمدتاً به دلیل گونه‌های اکسیژن فعال (ROS)، ازجمله رادیکال سوپراکسید (O_2°)، رادیکال هیدروکسیل (OH°) و پراکسید هیدروژن (H_2O_2) تولیدشده توسط تجزیه آب است (۷). به دلیل پتانسیل مخرب جدی ROS، سلول‌ها بستگی به جزئیات سیستم دفاع آنتی‌اکسیدانی (AODS)، هر دو مکانیسم‌های دفاعی اکسیدانی آنزیمی و غیر آنزیمی دارد (۸). آنزیم‌های مهم آنتی اکسیداتیو سوپراکسید دیسموتازها (SOD)، کاتالاز (CAT)، گلوتاتیون پراکسیداز (GSH-PX) است. سوپراکسید دیسموتاز (SOD) ثابت‌شده است که به ایفای نقش کلیدی در دفاع سلولی در برابر آسیب‌های اکسیداتیو می‌پردازد. آنزیم SOD دیسموتاسیون O_2° را به H_2O_2 کاتالیز می‌کند. H_2O_2 می‌تواند به H_2O و O_2 توسط آنزیم‌های CAT و GSH-PX تبدیل شود (۹). گلوتاتیون (GSH) که برابر با حدود ۹۰٪ از گروه‌های تیول غیر پروتئینی در سلول است، در تعدادی از واکنش‌های کاهنده در سلول درگیر می‌شود و به‌عنوان یک سوبسترا یا کوفاکتور برای فعالیت آنزیم‌های آنتی‌اکسیدان عمل می‌کند، گلوتاتیون پراکسیداز، گلوتاتیون ترانسفراز و ردوکتاز که در خاتمه دادن پراکسیداسیون درگیر است. نشان داده‌شده است GSH سلول‌ها را در برابر استرس اکسیداتیو توسط واکنش با پراکسیدها و هیدروپراکسیدها محافظت می‌کند (۱۰، ۱۱).

اسیدهای چرب اشباع‌نشده بسیار مستعد به حمله رادیکال آزاد هستند. پراکسیداسیون لیپید می‌تواند توسط محصولات رادیولیتیک ازجمله رادیکال‌های هیدروکسیل و هیدروپراکسیل آغاز شود. این زمانی اتفاق می‌افتد که رادیکال هیدروکسیل نزدیک به غشاء ایجاد می‌شود و به زنجیره‌های جانبی اسید چرب فسفولیپید غشا حمله می‌کند. علاوه بر این چربی هیدروپراکسید می‌تواند به طیفی از محصولات بسیار سیتوتوکسیک مانند مالون دی آلدهید (MDA) تجزیه شود. MDA به‌عنوان محصول نهایی پراکسیداسیون لیپیدها، یکی از شاخص‌های آسیب اکسیداتیو است (۹، ۱۲ و ۱۳).

هدف از این مطالعه تعیین اثرات تشعشع بر تغییرات هیستوپاتولوژیک و همچنین تغییرات سطح شاخص‌های آسیب اکسیداتیو GSH, SOD و MDA در زمان‌های ۲۴ ساعت و ۸ هفته پس از پرتودهی در بافت ریه موش صحرایی است.

مواد و روش‌ها

طراحی مطالعه

در این مطالعه تجربی آزمایشگاهی، تعداد ۳۲ موش صحرایی نر (Rat)، بالغ و سالم از نژاد Sprague-Dawley با میانگین وزنی ۲۵۰-۲۰۰ گرم و سن حدود ۱۲-۱۰ هفته جهت آزمایش‌ها انتخاب شدند. موش‌های مورد آزمایش مطابق با راهنمای انستیتوی ملی سلامت و در خانه حیوانات دانشگاه علوم پزشکی شیراز با رعایت زمان روشن- خاموش ۱۲ ساعت و دمای اتاق ۲ ± ۲۵ و رطوبت ۵ ± ۵۵ درصد و تغذیه معمول این نوع حیوانات که حاوی رژیم غذایی کافی بدون هیچ‌گونه افزودنی بود در درون جعبه‌ها و قفس مخصوص قرار گرفتند. موش‌ها به دو گروه تقسیم شدند. گروه اول: (گروه کنترل) این گروه شامل ۱۴ حیوان است که هیچ‌گونه درمان یا تابشی دریافت نکردند و فقط بی‌هوش شده و تحت استرس آزمایش‌ها قرار گرفتند. گروه دوم: (گروه پرتو ۱۸ گری) این گروه شامل ۱۸ حیوان که قفسه سینه آن‌ها تحت تابش دوز ۱۸ گری پرتوگاما قرار گرفت. پس از ۲۴ ساعت از پرتودهی از هر گروه ۸ حیوان جهت بررسی مطالعات بیوشیمیایی و هیستوپاتولوژی قربانی شدند؛ و سپس حیوانات باقیمانده در هفته هشتم پس از پرتوگیری موردمطالعه هیستوپاتولوژی ناشی از اثر اتحاد و مزمن تشعشع قرار گرفتند.

پرتودهی

ابتدا موش‌ها با کتامین (mg/Kg ۶۰-۹۰) و زیلازین (mg/Kg ۶-۱۰) بی‌هوش شده و سپس روی صفحه‌هایی از جنس پلاکسی گلاس با ضخامت ۱ سانتیمتر قرار داده شدند. این صفحه نهایتاً روی صفحه‌هایی از همین جنس با ضخامت ۲ سانتیمتر که در زیر دستگاه قرار داده‌شده، جای گرفتند. یک صفحه با ضخامت یک سانتی‌متر در فاصله ۲ سانتی‌متری نسبت به سطح قفسه سینه حیوانات قرار گرفت. فاصله چشمه تا صفحه پلاکسی رویی ۵۵ سانتی‌متر در نظر گرفته شد. پرتودهی با دوز ۱۸ گری با میدانی به ابعاد ۳۵×۵/۱ سانتیمتر و زمان ۲۵/۹ دقیقه که به ناحیه توراکس حیوان محدودشده، داده شد. پرتودهی با بیم پرتوگامای دستگاه کبالت-۶۰ با آهنگ پرتودهی ۳۰ cGy/min در مرکز رادیوتراپی بیمارستان نمازی شیراز انجام شد.

[Downloaded from jabs.fums.ac.ir on 2025-12-21]
[DOR: 20.1001.1.22285105.2016.6.2.16.0]

آماده‌سازی سوپرناتانت

بیست‌وچهار ساعت پس از پرتودهی، حیوانات با کتامین و زایلازین بی‌هوش شدند و قفسه سینه باز شد. ریه از طریق بطن راست قلب با کلرید سدیم ۰/۹ درصد پرفیوژن شد و با قیچی خرد گردید. بافت پرفیوژن شده با PBS (pH=7.4) جهت پاک شدن از سلول‌های قرمز خون و لخته شستشو داده شد و برای تعیین فعالیت SOD ۰/۳ گرم از بافت ریه در ۱/۵ میلی‌لیتر از بافر سرد ۲۰ میلی مولار HEPES، با pH=۷/۲ (حاوی ۱ میلی مولار EDTA، ۲۱۰ میلی‌مولار مانیتول و ۷۰ میلی‌مولار ساکارز) هموژن شد. بافت هموژن شده خام با ۱۵۰۰ xg به مدت پنج دقیقه در ۴ °C سانتریفوژ شد. برای تعیین غلظت GSH و MDA، ۰/۲ گرم از بافت ریه در ۱ میلی‌لیتر از بافر سرد (۵۰ میلی‌مولار PBS، pH=۷، حاوی ۱ میلی‌مولار EDTA) هموژن شد و هموژنیت خام برای سنجش هر دو MDA و GSH اختصاص داده شد. GSH و MDA هموژن شده با ۱۰۰۰۰xg به مدت ۱۵ دقیقه و ۱۵۰۰ xg به مدت ۱۰ دقیقه در ۴ °C سانتریفوژ شدند. هموژن با استفاده از هموژنایزر (IKA T 10 basic ULTRA-TURRAX Germany) انجام شد؛ و سپس سوپرناتانت شفاف رویی برای تجزیه‌وتحلیل بیوشیمی استفاده گردید.

روش بیوشیمیایی

فعالیت SOD و سطح GSH با استفاده از کیت‌های تجاری (Cayman, USA) با استفاده از دستورالعمل کارخانه سازنده موردسنجش قرار گرفت. فعالیت SOD با استفاده از نمک تترازولیوم برای تشخیص رادیکال‌های سوپراکسید تولیدشده توسط اکسیداز زانتین و هیپوزانتین اندازه‌گیری و به رنگ زرد تبدیل شد که با خواندن جذب در ۴۴۰ نانومتر اندازه‌گیری صورت گرفت. غلظت GSH با استفاده از گلوتاتیون ردوکتاز اندازه‌گیری شد. گروه‌های سولفیدریل GSH با DTNB (5,5'-dithio-bis-2-nitrobenzoic acid, Ellman's reagent) واکنش نشان می‌دهد و یک رنگ زرد (5- thio-2-nitrobenzoic acid (TNB)) تولید می‌کند. با اندازه‌گیری جذب TNB در ۴۰۵ نانومتر برآورد دقیق از GSH فراهم می‌شود. سطوح MDA برای محصولات پراکسیداسیون چربی با توجه به روش TBARS موردسنجش قرار گرفت. محتوای MDA در نمونه‌ها و استاندارد با TBA (Thiobarbituric Acid) در ۹۵ °C به مدت ۲۰ دقیقه و ۵ دقیقه در انکوباتور ۲۵ °C واکنش نشان داد و سپس در ۵۰۰۰ دور دقیقه به مدت ۱۵ دقیقه در ۴ °C سانتریفوژ شد. غلظت MDA به روش طیف سنجی با طول موج ۵۳۲ نانو متر خوانده شد و در مقایسه با منحنی استاندارد از پیش تعیین‌شده MDA تعیین گردید. فعالیت SOD به‌عنوان U/ml و غلظت GSH و MDA به‌عنوان میکرومولار بیان‌شده است.

بررسی میکروسکوپی

جهت بررسی‌های هیستوپاتولوژیکی، حیوانات ۲۴ ساعت و ۸ هفته پس از رادیوتراپی قربانی و ریه آن‌ها جداشده و در فرمالین ۱۰ درصد نگهداری شد. پس از تثبیت شدن نمونه‌ها در فرمالین، پاساژ بافتی انجام‌شده و به ترتیب در گزیلل و پارافین قرار داده شدند. در انتها از بافت‌ها برش‌هایی با ضخامت ۴-۲ میکرون تهیه گردید و با روش هماتوکسیلین- ائوزین (H&E) و ماسون تری کروم (MTC) و اسید فاست (AF) رنگ‌آمیزی شد. لام‌های رنگ‌آمیزی شده با استفاده از میکروسکوپ نوری (المپیوس - ژاپن) توسط پاتولوژیستی که از گروه‌بندی‌ها اطلاع نداشت، بررسی گردید. به‌صورت کلی چندین فاکتور به‌عنوان شاخص‌های آسیب ریوی در نظر گرفته‌شده است. فاکتورهای توصیفی آسیب ریوی ناشی از پرتو شامل وجود نوتروفیل (وجود نوتروفیل‌های بیش‌ازحد معمول در کیسه آلوئول و در دیواره آلوئولی)، وجود گلبول‌های قرمز (وجود اریتروسیت بیش‌ازحد معمول در کیسه آلوئولی)، وجود ادم داخل آلوئولی (وجود مایع درون کیسه آلوئولی)، کلاپس (عدم وجود هوا در کیسه آلوئولی)، تصلب شرایین هایلین (وجود غشای هایلین در دیواره عروق ریوی)، فیبروز (وجود کلاژن در کیسه آلوئولی)، ماکروفاژ (وجود ماکروفاژ بیش‌ازحد در کیسه آلوئول)، التهاب (وجود التهاب بیش‌ازحد در کیسه آلوئول)، ضخامت عروق ریوی، آسیب عروق ریوی، ماست سل‌ها (وجود ماست سل‌ها در فضای آلوئول) و ترومبوز است. به‌منظور نیمه کمی کردن داده‌ها، فاکتورهای بالا به این صورت نشان داده‌شده‌اند: عدم افزایش (یک)، افزایش خفیف (دو)، افزایش متوسط (سه)، افزایش قابل‌توجه (چهار).

روش‌های آماری

جهت بررسی فعالیت آنزیمی SOD و GSH و میزان MDA در نمونه‌ها از آزمون ANOVA و تست TUKEY POST HOC با (p-value<۰/۰۵) استفاده شد. در ارزیابی‌های هیستوپاتولوژیکی از آزمون Pearson Chi-Square با

[Downloaded from jabs.fums.ac.ir on 2025-12-21]
[DOR: 20.1001.1.22285105.2016.6.2.16.0]

(p-value<۰/۰۵) استفاده گردید. آنالیز تمام نتایج با استفاده از نرم‌افزار IBM SPSS Statistics 19 صورت گرفت و نمودارها با استفاده از نرم‌افزار Excel 2013 رسم شده‌اند.

نتایج

بررسی اثر تشعشع در آنتی‌اکسیدان‌ها و پراکسیداسیون لیپیدی

نتایج بررسی سطح فعالیت SOD، GSH و MDA در گروه کنترل به ترتیب (۰/۷۳۳±۰/۰۸۰ – ۰/۳۴۹±۰/۰۰۲ – ۰/۰۶۰۷±۰/۰۰۱۶) و گروه پرتو (۰/۴۶۲±۰/۰۶۶ – ۰/۲۵۷±۰/۰۰۴ – ۰/۰۸۱۷±۰/۰۰۴۴) با ارزیابی پس از ۲۴ ساعت از تابش پرتو به ریه است. داده‌های میانگین و انحراف از معیار مربوط به ۸ حیوان در هر گروه است. نتایج حاصل از آنالیز آماری نشان داده است که کاهش فعالیت SOD و GSH در گروه

جدول ۱- عارضه زودرس ریوی ناشی از تشعشع در گروه‌های کنترل و پرتو در فاز ۲۴ ساعت

نوع سلول ها	کنترل	پرتو
Inflammation	۱/۱۳±۰/۳۵۴	۳/۱۳±۰/۸۳۵ *
Lymphocyte	۱/۱۳±۰/۳۵۴	۳/۱۳±۰/۸۳۵ *
Macrophage	۱/۳۸±۰/۷۴۴	۳/۶۳±۰/۵۱۸ *
Neutrophil	۱/۲۵±۰/۴۶۳	۳/۲۵±۰/۷۰۷ *

داده‌ها به صورت میانگین و انحراف معیار متغیرهای هیستوپاتولوژی مربوط به ۸ حیوان در هر گروه را نشان می دهد. میزان P-value با استفاده از آزمون Pearson Chi-Square به‌دست‌آمده است. (*) تفاوت معنی‌داری در مقایسه با گروه کنترل (p<۰/۰۵) نشان می‌دهد.

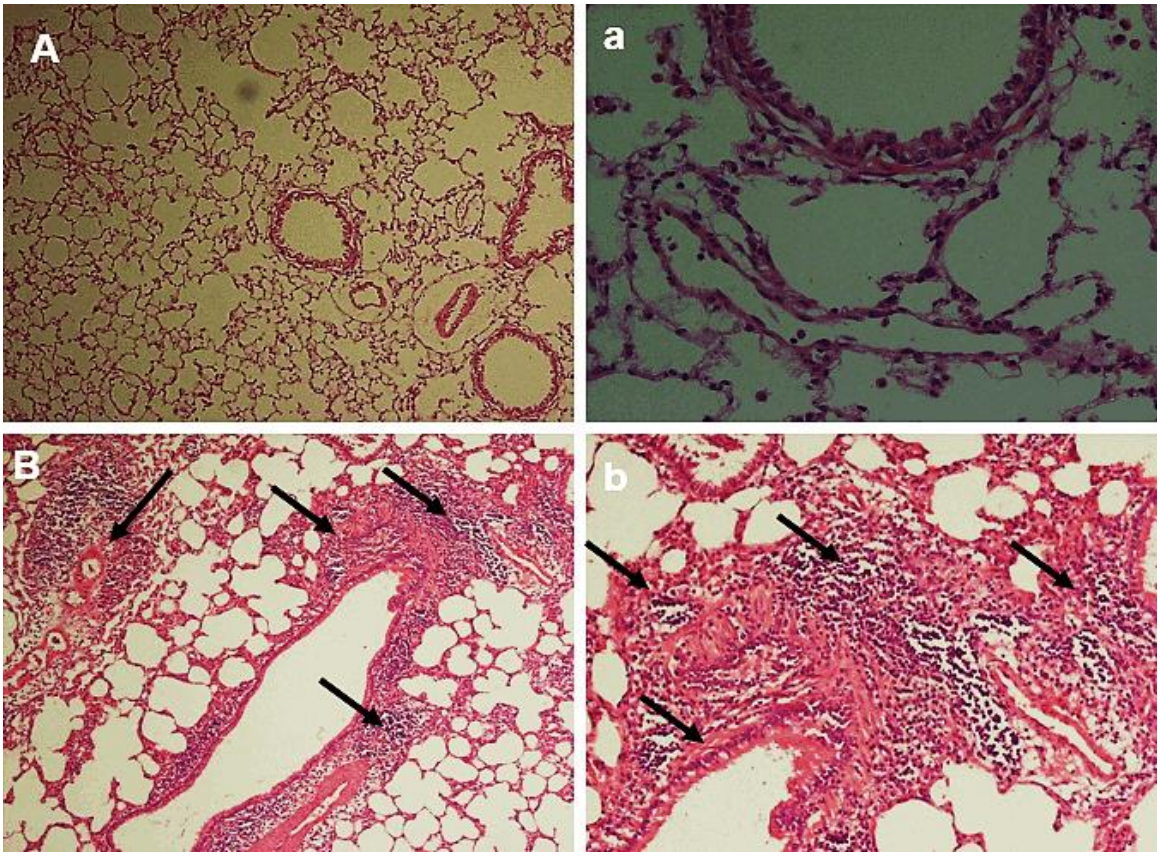

شکل ۱- بررسی هسیتوپاتولوژیکی آسیب پرتوی در فاز زودرس (۲۴ ساعت). رنگ‌آمیزی هماتوکسسیلین و ائوزین با بزرگنمایی ×۱۰۰ (حروف بزرگ) و ×۴۰۰ (حروف کوچک). A و a گروه کنترل: فضای آلوئولار، برونشیول و بستر عروقی نرمال هستند. B و b گروه پرتو: التهاب و افزایش نوتروفیل و ماکروفاژ در گروه پرتو ۱۸ گری قابل‌توجه است. فلش‌ها نشان‌دهنده تجمع ماکروفاژ، لنفوسیت و نوتروفیل در بافت ریه می‌باشند.

[Downloaded from jabs.fums.ac.ir on 2025-12-21]
[DOR: 20.1001.1.22285105.2016.6.2.16.0]

پرتو نسبت به گروه کنترل معنادار بوده است. به ترتیب (۰/۰۰۱ =pو ۰/۰۰۱>p) همچنین سطح MDA افزایش معناداری در گروه پرتو نسبت به گروه کنترل داشته است (۰/۰۰۱=p).

بررسی هیستوپاتولوژیکی آسیب پرتوی حاد

نتایج مربوط به تغییرات ریوی ۲۴ ساعت پس از پرتودهی در جدول ۱ آمده است. آنالیز آماری توسط آزمون Pearson Chi-

جدول ۲- عارضه مزمن ریوی ناشی از تشعشع در گروه‌های کنترل و پرتو در فاز ۸ هفته

	کنترل	پرتو
Inflammation	۱/۵۰±۰/۵۵۲	۳/۳۳±۰/۴۹۲ *
Fibrosis	۱/۲۵±۰/۴۵۲	۳/۱۷±۰/۵۷۷ *
Mast cell	۱/۱۷±۰/۵۷۷	۲/۷۵±۰/۴۵۲ *
Macrophage	۱/۱۷±۰/۳۸۹	۲/۲۵±۰/۷۵۴ *
Vascular thickness	۱/۱۷±۰/۳۸۹	۲/۰۰±۰/۷۳۹ *
Vascular damage	۱/۰۸±۰/۲۸۹	۲/۳۳±۰/۴۹۲ *
Pulmonary edema	۱/۰۸±۰/۲۸۹	۱/۷۵±۰/۶۲۲ *

داده‌ها به صورت میانگین و انحراف معیار متغیرهای هیستوپاتولوژی مربوط به ۸ حیوان در هر گروه ارائه شده است. میزان P-value با استفاده از آزمون Pearson Chi-Square به‌دست‌آمده است. (*) تفاوت معنی‌داری در مقایسه با گروه کنترل (۰/۰۵>p) نشان می‌دهد.

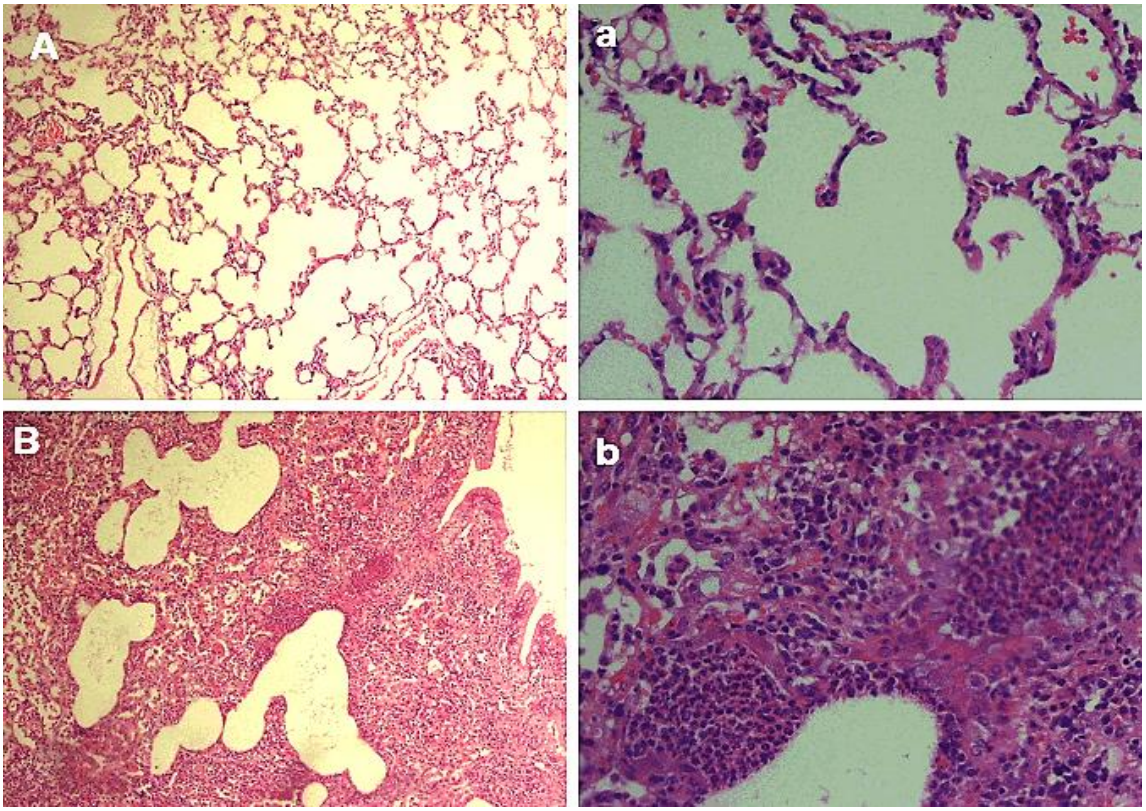

شکل ۲- بررسی هسیتوپاتولوژیکی آسیب پرتوی در فاز دیررس (۸ هفته). رنگ‌آمیزی هماتوکسسیلین و ائوزین با بزرگنمایی ×۱۰۰ گروه پرتو: b و B گروه کنترل: فضای آلوئولار، برونشیول و بستر عروقی نرمال هستند. a و A(حروف بزرگ) و ×۴۰۰ (حروف کوچک). التهاب حاد در فضای آلوئولار، ضخیم شدن دیواره آلوئولار و ادم ریوی همراه با پلی مورفونوکلئار لوکوسیت (تجمع نوتروفیل) مشهود است

[Downloaded from jabs.fums.ac.ir on 2025-12-21]
[DOR: 20.1001.1.22285105.2016.6.2.16.0]

Square به‌دست‌آمده است. P-value کمتر از ۰/۰۵ به معنی‌دار بودن اختلاف بین گروه‌ها دلالت دارد. در بررسی میکروسکوپ نوری فاکتورهای توصیفی Vascular thickness، Alveolar thickness، Erythrocyte، Inflammation، Collapse، Atherosclerosis، Lymphocyte، Macrophage و Neutrophil موردبررسی قرار گرفت. بر اساس نتایج به‌دست‌آمده در گروه پرتو تنها اختلاف معنی‌دار در متغیر کیفی Inflammation، Macrophage، Lymphocyte و Neutrophil نسبت به گروه کنترل مشاهده شد. به ترتیب، (p=۰/۰۳۹، p=۰/۰۱۶، ۰/۰۱۶ =p و p=۰/۰۰۶) (شکل ۱).

بودن اختلاف بین گروه‌ها دلالت دارد. پرتودهی ۱۸ گری در ۸ هفته پس از پرتودهی در متغیرهای کیفی Fibrosis با (۰/۰۰۱ >p) و Inflammation با (p<۰/۰۰۱) و Mast cell با (p<۰/۰۰۱)، وجود Macrophage با (p<۰/۰۰۱)، Vascular thickness با (p=۰/۰۰۷)، Vascular damage با (p<۰/۰۰۱) و Pulmonary edema با (p=۰/۰۰۱)، ازنظر آماری اختلاف معنی‌داری نسبت به گروه کنترل ایجاد کرده است؛ اما در بررسی وجود Thrombosis اختلاف معنی‌داری در گروه‌های مورد آزمون مشاهده نشد (p=۰/۱۶۲) (شکل ۴-۲).

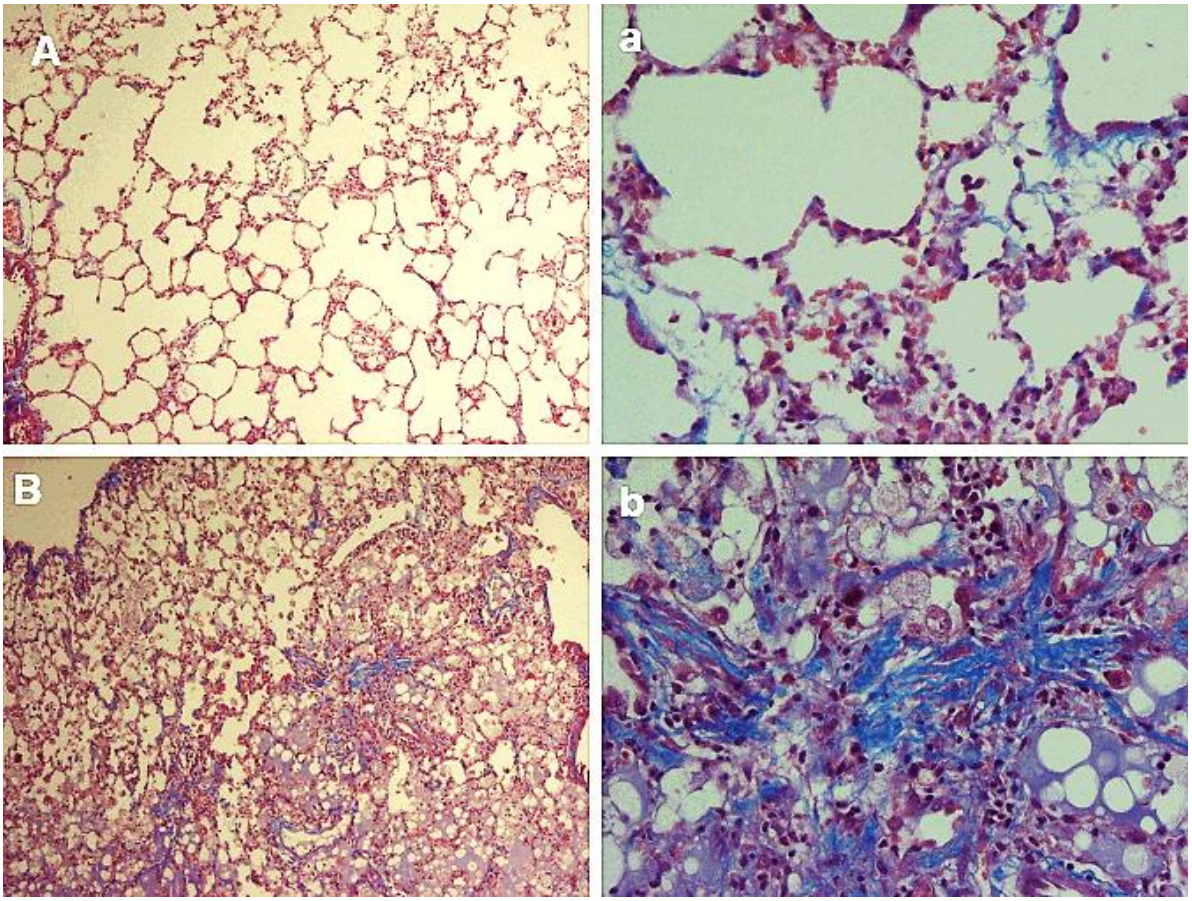

شکل ۳- بررسی هسیتوپاتولوژیکی آسیب پرتوی در فاز دیررس (۸ هفته). رنگ‌آمیزی تری کروم ماسون با بزرگنمایی ×۱۰۰ (حروف بزرگ) و ×۴۰۰ (حروف کوچک). رسوب کلاژن به رنگ آبی روشن دیده می‌شود. A و a گروه کنترل: فضای آلوئولار، برونشیول و بستر عروقی نرمال هستند. B و b گروه پرتو: رسوب فیبر کلاژن به‌صورت حاد مشهود است.

نتایج مربوط به تغییرات ریوی ۸ هفته پس از شروع آزمون در جدول ۲ آمده است. آنالیز آماری توسط آزمون Pearson Chi-Square به‌دست‌آمده است. P-value کمتر از ۰/۰۵ به معنی‌دار

بحث و نتیجه‌گیری

اثرات پرتوهای یونیزان بر سلول‌ها از طریق تولید گونه‌های فعال اکسیژن (ROS) درنتیجه رادیولیز آب و همچنین کاهش

[Downloaded from jabs.fums.ac.ir on 2025-12-21]
[DOR: 20.1001.1.22285105.2016.6.2.16.0]

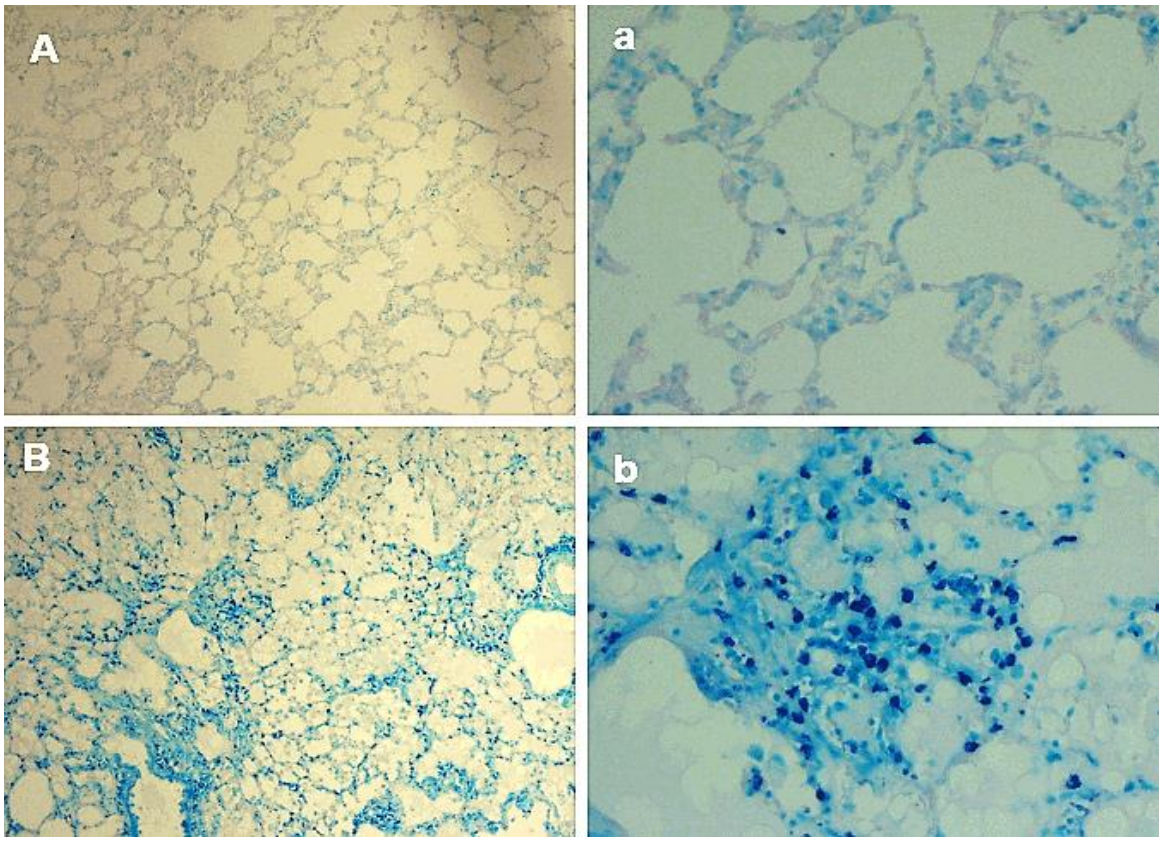

شکل ۴- بررسی هسیتوپاتولوژیکی آسیب پرتوی در فاز دیررس (۸ هفته). رنگ‌آمیزی اسید فاست با بزرگنمایی ×۱۰۰ (حروف بزرگ) و ×۴۰۰ (حروف کوچک). ماست سل‌ها نقاط آبی پررنگ هستند. A و a گروه کنترل: فضای آلوئولار، برونشیول و بستر عروقی نرمال هستند. B و b گروه پرتو: تراوش ماست سل‌ها به‌صورت حاد مشهود است.

شدید آنتی‌اکسیدان‌ها صورت می‌گیرد (۱۴). ROS می‌تواند بیان کموکاین، سایتوکاین‌ها و مولکول چسبندگی لکوسیتی اندوتلیال را افزایش دهد که موجب تقویت آبشاری پاسخ التهابی می‌گردد (۱۵). یکی از ارگان‌هایی که عموماً تحت تأثیر تولید ROS قرار می‌گیرد، ریه‌ها است. ریه مستقیماً در معرض محیط و اکسیژن در فشار نسبی بالاتر از ارگان‌های دیگر قرار می‌گیرد؛ بنابراین دفاع آنتی‌اکسیدان آن به‌ویژه مهم است. وقتی تعادل شکننده بین تولید ROS و ظرفیت دفاعی سیستم آنتی‌اکسیدان مختل شود واکنش‌های پاتولوژیکی باعث آسیب یا بیماری می‌شوند (۱۶، ۱۷).

حیواناتی که دوزهای بالای پرتو دریافت می‌کنند معمولاً گزارش‌شده است که نشانه‌هایی از بیماری پرتویی از خود نشان می‌دهند (۱۸). در این مطالعه موش‌هایی که ۱۸ گری پرتوگاما دریافت کردند نشانه‌های ناراحتی، با مشخصه کاهش فعالیت فیزیکی و کم شدن میزان خوردن غذا و آب، از خود نشان دادند. این نتیجه بسیار مهم است زیرا یک عارضه جانبی مهم در سمیت تابش در ریه است که می‌تواند اثرات منفی در جذب غذا گذاشته و منجر به خستگی و ضعف در بیماران رادیوتراپی شود. سوءتغذیه، احتمال درمان، بقا و کیفیت زندگی را کاهش می‌دهد (۱۹، ۲۰).

رادیکال‌های آزاد تولیدشده توسط اشعه به اسیدهای چرب لیپیدهای غشایی حمله کرده، منجر به پراکسیداسیون چربی و درنهایت مرگ سلولی می‌شود (۲۱). مطابق با گزارش‌های پیشین نتایج ما نشان داد که قرار گرفتن موش‌ها در معرض تابش اشعه گاما منجر به افزایش بارز در سطح شاخص پراکسیداسیون لیپید (MDA) شده است. مطالعات زیادی نشان داده است که پراکسیداسیون‌های لیپیدی یک نقش کلیدی در سرطان‌زایی دارد. مشاهده‌شده است که شاخص‌های پراکسیداسیون لیپیدی پس از انجام رادیوتراپی افزایش می‌یابد. این پراکسیداسیون‌های لیپیدی یکی از اصلی‌ترین دلایل آسیب پس از تابش پرتو است

[Downloaded from jabs.fums.ac.ir on 2025-12-21]
[DOR: 20.1001.1.22285105.2016.6.2.16.0]

(۲۲، ۲۳). سوپراکسید دیسموتاز که دفاع آنتی‌اکسیدانی آنزیمی و گلوتاتیون احیاشده که دفاع آنتی‌اکسیدانی غیر آنزیمی را تشکیل می‌دهند مولکول‌های اکسیژن فعال را به ترکیبات غیر سمی تبدیل می‌کنند. در این مطالعه قرار گرفتن در معرض تابش ۱۸ گری فعالیت‌های این آنتی‌اکسیدان‌ها را در ریه کاهش می‌دهد که نشان‌دهنده استرس اکسیداتیو است. کاهش در سطح آنزیم SOD در مطالعه حاضر را می‌توان با این واقعیت توضیح داد که رادیکال‌های سوپر اکسید اضافی ممکن است جاروب کردن H_2O_2 را غیرفعال کنند، بنابراین منجر به غیرفعال شدن آنزیم سوپراکسید دیسموتاز می‌شوند (۲۴). کاهش GSH به علت افزایش تولید رادیکال‌های آزاد ناشی از پرتو است. رادیکال‌های آزاد با گروه سولفیدریل گلوتاتیون واکنش انجام می‌دهند. گروه سولفیدریل با دادن اتم هیدروژن به رادیکال‌های آزاد اثر حفاظتی خود را اعمال می‌کند که این باعث مصرف گلوتاتیون و درنتیجه کاهش سطح آن می‌شود (۲۵). کاهش گلوتاتیون احیاشده در *in-vivo* و *in-vitro* به علت مهار فعالیت آنزیم گلوتاتیون پراکسیداز شناخته می‌شود و نشان داده‌شده است که پراکسیداسیون لیپید افزایش می‌یابد (۲۶).

بر اساس مطالعاتی که درزمینهٔ علائم هیستوپاتولوژیکی آسیب تشعشعی در ریه انجام‌شده است، آسیب گسترده آلوئولار به‌عنوان اولین یافته آسیب ریوی گزارش‌شده است. این آسیب آلوئولار شامل ادم است که به دلیل افزایش نفوذپذیری عروق و ترشح پروتئین‌ها به درون فضای آلوئولی به وجود می‌آید (۲۷). آسیب‌های بافتی با یک پاسخ التهابی همراه است، ازجمله تجمع و فعال شدن ماکروفاژ همراه با دیگر سلول‌های التهابی که به ناحیه آسیب‌دیده و یا درگیر التهاب هجوم می‌برند. پاسخ التهابی در بافت ریه با تغییر ضخامت عروق، نفوذ لکوسیت‌ها و افزایش تعداد ماکروفاژها، نوتروفیل‌ها و لنفوسیت‌ها مشخص می‌شود (۴، ۲۳). از سوی دیگر برخی از شواهد نشان داده‌اند که ماست سل‌ها در التهاب درگیر شده و با آسیب‌های تشعشعی زودرس و دیررس ازجمله تغییر شکل پاتولوژیک بافت و فیبروز در ارتباط هستند. مطالعات بالینی بر نقش ماست سل‌ها در آسیب تشعشعی نشان می‌دهد که این سلول‌ها با مناطق رسوب کلاژن و فیبروز تابشی در بافت ریه موش همراه بوده است (۲۸-۳۰). فیبروز ریوی نیز ممکن است به دلیل ترمیم ناقص بعد از یک پاسخ التهابی حاد به وجود آید. فعال شدن منوسیت، ماکروفاژ و لنفوسیت از مؤلفه‌های کلیدی فیبروز ناشی از تابش است و تشکیل غشای هایلین و رسوب بافت کلاژن را به‌عنوان یک علامت تشخیصی قابل‌اعتماد برای آسیب پرتوی توصیف کردند (۲۳، ۳۱).

در این مطالعه، نتایج هیستولوژیکی در ۲۴ ساعت و ۸ هفته پس از پرتودهی نشان‌دهنده افزایش مشخص تعداد سلول‌های التهابی ماکروفاژها و نوتروفیل است که سبب بروز التهاب در گروه پرتو نسبت به گروه کنترل می‌شود (شکل ۱ و ۲). بروز فاکتورهای التهابی با مطالعات حدادی و دیگر پژوهشگران مطابقت دارد (۴، ۲۳). همچنین رسوب بافت کلاژن به‌عنوان فاکتور نشان‌دهنده فیبروز پرتوی بافت ریه در نظر گرفته‌شده است که در گروه پرتو افزایش معنی‌داری مشاهده گردید (شکل ۳) و با مطالعه حدادی مطابقت دارد (۲۳). نفوذ ماست سل‌ها می‌تواند با پیشرفت التهاب آلوئول از طریق ترشح کموکاین‌ها و سایتوکاین‌ها و با به‌کارگیری سلول‌های التهابی مرتبط باشد (۳۲). همچنین در مطالعه‌ای نشان دادند که در دوز ۱۸ گری پاسخ آلوئولیت به تابش قفسه سینه با افزایش تعداد ماست سل‌های ریوی ارتباط دارد و شدت فیبروز تا حدی به میزان آلوئولیت بستگی دارد (۳۳). در این مطالعه نفوذ ماست سل اطراف دیواره آلوئول و اطراف عروق در گروه پرتو پس از گذشت ۸ هفته از پرتودهی افزایش قابل‌توجهی داشته است (شکل ۴) که مطالعات پیشین را تائید می‌کند. ارزیابی آسیب‌شناسی ۸ هفته پس از تابش افزایش قابل‌توجهی در فاکتورهایی ازجمله ماکروفاژ، ماست سل، ادم ریوی، ضخامت عروقی، آسیب عروقی و همچنین بروز التهاب و فیبروز در گروه پرتو می‌شود. پرتودهی موضعی قفسه سینه با دوز پرتوی ۱۸ گری موجب تغییر در شاخص‌های آسیب استرس اکسیداتیو و هیستوپاتولوژیکی بافت ریه در کوتاه‌مدت و درازمدت می‌شود.

تشکر و قدردانی

این پروژه تحت حمایت مالی دانشگاه علوم پزشکی فسا با شماره طرح ۹۴۰۱۲ انجام‌شده است. از همکاری آقایان دکتر مسعود نجفی و اشکان سلاجقه در این پژوهش تقدیر و تشکر می‌گردد.

تعارض منافع

نویسندگان هیچ گونه تعارض منافعی را اعلام نکرده اند.

[Downloaded from jabs.fums.ac.ir on 2025-12-21]
[DOR: 20.1001.1.22285105.2016.6.2.16.0]

References

1. Ringborg U, Bergqvist D, Brorsson B, Cavallin-Stahl E, Ceberg J, Einhorn N, et al. The Swedish Council on Technology Assessment in Health Care (SBU) systematic overview of radiotherapy for cancer including a prospective survey of radiotherapy practicein Sweden 2001--summary and conclusions. Acta oncologica. 2003;42(5-6):357-65.
2. Stone HB, Coleman CN, Anscher MS, McBride WH. Effects of radiation on normal tissue: consequences and mechanisms. The Lancent Oncology. 2003;4(9):529-36.
3. Citrin D, Cotrim AP, Hyodo F, Baum BJ, Krishna MC, Mitchell JB. Radioprotectors and mitigators of radiation-induced normal tissue injury. The oncologist. 2010;15(4):360-71.
4. Marks LB, Yu X, Vujaskovic Z, Jr WS, Folz R, Anscher MS. Radiation-induced lung injury. Seminars in radiation oncology. 2003;13(3):333-45.
5. McDonald S, Rubin P, Phillips TL, et al. Injury to the lung from cancer therapy: Clinical syndromes, measurable endpoints, and potential scoring systems. Int J RadiatOncolBiolPhys. 1995;31(5):1187-203.
6. Yarnold J, Brotons MC. Pathogenetic mechanisms in radiation fibrosis. Radiotherapy and oncology: journal of the European Society for Therapeutic Radiology and Oncology. 2010;97(1):149-61.
7. Ertekin MV, Kocer I, Karslioglu I, Taysi S, Gepdiremen A, Sezen O, et al. Effects of oral Ginkgo biloba supplementation on cataract formation and oxidative stress occurring in lenses of rats exposed to total cranium radiotherapy. Japanese journal of ophthalmology. 2004;48(5):499-502.
8. Noaman E, Zahran AM, Kamal AM, Omran MF. Vitamin E and selenium administration as a modulator of antioxidant defense system: biochemical assessment and modification. Biological trace element research. 2002;86(1):55-64.
9. Avunduk AM, Yardimci S, Avunduk MC, Kurnaz L, Cengiz M. A possible mechanism of X-ray-induced injury in rat lens. Japanese journal of ophthalmology. 2000;44(1):88-91.
10. Meister A, Anderson ME. Glutathione. Annual review of biochemistry. 1983; 52:711-60.
11. Sies H, Wahllander A, Waydhas C, Soboll S, Hoberle D. Functions of intracellular glutathione in hepatic hydroperoxide and drug metabolism and the role of extracellular glutathione. Advances in enzyme regulation. 1980; 18:303-20.
12. Halliwell B. Oxidative stress and neurodegeneration: where are we now? Journal of neurochemistry. 2006;97(6):1634-58.
13. Taysi S, Uslu C, Akcay F, Sutbeyaz MY. Malondialdehyde and nitric oxide levels in the plasma of patients with advanced laryngeal cancer. Surg Today. 2003;33(9):651-4.
14. Tengattini S, Reiter RJ, Tan DX, Terron MP, Rodella LF, Rezzani R. Cardiovascular diseases: protective effects of melatonin. Journal of pineal research. 2008;44(1):16-25.
15. Kumar V, Abbas AK, Fausto N, Aster JC. Dependable, current, and complete, Robbins and Cotran Pathologic Basis of Disease.8thed. China: Elsevier Saunders: 2010. p. 60.
16. Comhair SA, Erzurum SC. Antioxidant responses to oxidant-mediated lung diseases. American journal of physiology Lung cellular and molecular physiolog. 2002;283(2): L246-55
17. Tkaczyk J, Vizek M. Oxidative stress in the lung tissue-sources of reactive oxygen species and antioxidant defence. Prague medical report. 2007;108(2):105-14.
18. Meister M. The Health Effects of Low-Level Radiation.American council on Science and Health: 2005.page:2-4
19. Platek ME, Reid ME, Wilding GE, Jaggernauth W, Rigual NR, Hicks WL, et al. Pretreatment nutritional status and locoregional failure of patients with head and neck cancer undergoing definitiveconcurrent chemoradiation therapy. Head Neck. 2011;33(11):1561-8.
20. Ross P, Ashley S, Norton A, Priest K, Waters J, Eisen T, et al. Do patients with weight loss have a worse outcome when undergoing chemotherapy for lung cancers. Br J of Cancer. 2004;90(10):1905-11.
21. Lee JH, Lee YM, Park JW. Regulation of ionizing radiation-induced apoptosis by a manganese porphyrin complex. Biochem Biophys Res Commun. 2005;334(2):298-305.
22. Pradeep K, Park SH, Ko KC. Hesperidin a flavanoglycone protects against gamma-irradiation induced hepatocellular damage and oxidative stress in Sprague-Dawley rats. European journal of pharmacology. 2008;587(1-3):273-80.
23. Tahamtan R, Shabestani Monfared A, Tahamtani Y, Tavassoli A, Akmali M, Mosleh-Shirazi MA, et al. Radioprotective effect of melatonin on radiation-induced lung injury and lipid peroxidation in rats. Cell J. 2015;17(1):111-20.
24. Blech DM, Borders CL. Hydroperoxide anion, HO-2, is an affinity reagent for the inactivation of yeast Cu, Zn superoxide dismutase: modification of one histidine per subunit. Arch Biochem Biophys. 1983;224(2):579-86.
25. Held KD. Models for thiol protection of DNA in cells. Pharmacology & therapeutics. 1988;39(1):123-31.
26. Jagetia GC, Reddy TK. Modulation of radiation-induced alteration in the antioxidant status of mice by naringin. Life Sci. 2005;77(7):780-94.
27. Tsoutsou PG, Koukourakis MI. Radiation pneumonitis and fibrosis: mechanisms underlying its pathogenesis and implications for future research. Int J Radiat Oncol Biol Phys. 2006;66(5):1281-93.
28. Ward WF, Molteni A, Ts'ao CH, Hinz JM. Captopril reduces collagen and mast cell accumulation in irradiated rat lung. Int J Radiat Oncol Biol Phys. 1990;19(6):1405-9.

[Downloaded from jabs.fums.ac.ir on 2025-12-21]
[DOR: 20.1001.1.22285105.2016.6.2.16.0]

29. Crivellato E, Beltrami CA, Mallardi F, Ribatti D. The mast cell: an active participant or an innocent bystander? Histology and histopathology. 2004;19(1):259-70.
30. Zheng H, Wang J, Hauer-Jensen M. Role of mast cells in early and delayed radiation injury in rat intestine. Radiation Research. 2000; 153(5):533-39
31. Johnston CJ, Williams JP, Okunieff P, Finkelstein JN. Radiation-induced pulmonary fibrosis: examination of chemokine and chemokine receptor families. Radiation research. 2002;157(3):256-65.
32. Chen Y, Williams J, Ding I, Hernady E, Liu W, Smudzin T, et al. Radiation pneumonitis and early circulatory cytokine markers. Seminars in radiation oncology. 2002;12(1 Suppl 1):26-33.
33. Thomas DM, Fox J, Haston CK. Imatinib therapy reduces radiation-induced pulmonary mast cell influx and delays lung disease in the mouse. International journal of radiation biology. 2010;86(6):436-44.

[Downloaded from jabs.fums.ac.ir on 2025-12-21]

[DOR: 20.1001.1.22285105.2016.6.2.16.0]

Original Article

Evaluating Superoxide Dismutase (SOD), Glutathione (GSH), Malondialdehyde (MDA) and the Histological Changes of the Lung Tissue after γ-Irradiation in Rats

Rezaeyan A[1], Haddadi GH[1]*, Hosseinzadeh M[2]

1- Department of Medical Physics, School of Medicine, Fasa University of Medical Sciences, Fasa, Iran
2- Department of Pathology, School of Medicine, Shiraz University of Medical Sciences, Shiraz, Iran

Received: 22 Jan 2016 Accepted: 05 Jun 2016

Abstract

Background & Objective: The lung is a radiosensitive organ and its damage is a dose-limiting factor in radiotherapy. Different side effects such as pneumonia and lung fibrosis are found in patients with thorax irradiation. The objective of the present study is to evaluate the effects of γ-irradiation on acute and chronic injuries of lung tissue in rats.

Materials & Methods: 32 rats were divided into two groups. Control group consisted of 14 rats that underwent shame irradiation. In radiation group, 18 rats underwent γ-irradiation. The rats were exposed to γ-irradiation 18 Gy using a single fraction cobalt-60 unit. Eight rats in each group were sacrificed 24 hours after radiotherapy for determining Superoxide Dismutase (SOD), Glutathione (GSH), Malondialdehyde (MDA), and histopathological evaluations. Remained animals were sacrificed eight weeks after radiotherapy for histopathological evaluation.

Results: Compared to control group, the level of SOD and GSH significantly decreased and MDA level significantly increased in radiation group 24 hours following irradiation, ($p=0.001$, $p<0.001$, $p=0.001$) respectively. Early histopathological results after 24 hours showed that radiation increases neutrophil, macrophage, and inflammation incidence compared to control group ($p<0.05$). Late histopathological evaluation after eight weeks revealed significant increase in factors including mast cells, pulmonary edema, vascular thickness, vascular damage, and also inflammation and fibrosis incidence in case group compared to radiation group
($p<0.05$).

Conclusion: Localized chest radiation with dose of 18 Gy induces changes in oxidative stress indices and histopathological lung tissue damage in short and long term.

Keywords: Superoxide Dismutase, Glutathione, Malondialdehyde, Histopathology, Gamma-radiation

***Corresponding author: Gholam Hassan Haddadi**, Department of Medical Physics, Fasa University of Medical Sciences, Fasa, Iran.
Email: ghadadi@gmail.com

Journal of Fasa University of Medical Sciences (2016) 6: 235-245

[Downloaded from jabs.fums.ac.ir on 2025-12-21]

[DOR: 20.1001.1.22285105.2016.6.2.16.0]