Original Article

اثر محافظتی عصاره میوه زرشک زرافشانی در برابر آسیب کبدی القا شده توسط تتراکلرید کربن در موش‌های صحرایی

فرشته رفیعی[1*]، رضا حیدری[1]، حسین اشرف[1]، پریسا رفیعی[2]

۱- گروه زیست شناسی، دانشکده علوم، دانشگاه ارومیه، ارومیه، ایران
۲- گروه زیست شناسی، دانشکده علوم، دانشگاه تفت، یزد، ایران

تاریخ دریافت مقاله: ۱۳۹۲/۰۲/۱۵ تاریخ پذیرش مقاله: ۱۳۹۲/۰۶/۲۰

چکیده

زمینه و هدف: اثر محافظت کبدی آنتی اکسیدان‌هایی همچون فلاونوئیدها به اثبات رسیده است. مطالعه حاضر با هدف بررسی اثر حفاظت کبدی عصاره متانولی میوه زرشک در برابر آسیب کبدی القا شده توسط تتراکلریدکربن در موش‌های صحرایی انجام شد.

مواد و روش‌ها: چهل موش صحرایی نر به ۵ گروه:۱) کنترل نرمال، ۲) کنترل مسموم (دریافت تتراکلریدکربن به میزان ۱ میلی لیتر بر کیلوگرم وزن بدن)، ۳و۴) گروه مسموم+ عصاره زرشک (به ترتیب ۲۵۰ و ۵۰۰ میلی گرم بر کیلوگرم وزن بدن) و ۵) گروه مسموم+ سیلیمارین، تقسیم شدند. در پایان آزمایش سطوح آنزیم‌های آلانین آمینوترانسفراز (ALT)، آسپارتات آمینوترانسفراز (AST)، آلکالین فسفاتاز (ALP)، پروتئین تام، بیلی روبین تام و آلبومین در سرم و میزان آنزیم‌های کاتالاز، سوپراکسید دسموتاز، مالون دی آلدئید و ظرفیت آنتی‌اکسیدانی تام پلاسما (FRAP) در هموژِنات بافت کبد سنجیده شد. داده‌ها با آنالیز واریانس یک طرفه و آزمون توکی به کمک نرم افزار SPSS 21 تحلیل شد.

نتایج: تترا کلریدکربن سطوح AST، ALT، ALP، بیلی روبین تام و مالون دی آلدئید را به طور معنی‌دار ($P\leq0.001$) افزایش، سطوح پروتئین تام، آلبومین سرم، کاتالاز، سوپراکسید دسموتاز ($P\leq0.001$) و FRAP را کاهش داد. در گروه‌های مسموم+ زرشک (۲۵۰و۵۰۰) و مسموم+ سیلیمارین، سطوح فاکتورهای مذکور به صورت معنی‌دار و نزدیک به نرمال تغییر یافتند. نتایج هیستوپاتولوژیکی با یافته‌های بیوشیمیایی مطابقت داشتند.

نتیجه‌گیری: عصاره زرشک، احتمالاً از طریق تعدیل آنزیم‌های سم زدایی کننده و فاکتورهای آنتی اکسیدانی و جاروکنندگی رادیکال‌های آزاد سبب حفاظت کبدی می‌شود.

کلمات کلیدی: زرشک زرافشانی، تتراکلرید کربن، مسمومیت کبدی، اثر محافظتی، موش صحرایی.

مقدمه

کبد یک ارگان مهم و یک اندام مرکزی برای بسیاری از عملکردهای متابولیکی بدن، تجزیه مواد سمی و زائد و دفع مواد مضر از بدن است (۱،۲). بیماری‌های کبدی هنوز به عنوان یک مشکل جدی برای سلامتی بشر باقی مانده است (۳). ساخت گونه‌های فعال اکسیژن (ROS;Reactive Oxygen Species) یک نتیجه‌ی غیر قابل اجتناب در ارگانیسم‌های هوازی ست و حذف آن‌ها در یک سطح پایه‌ای و با توجه به عملکردهای فیزیولوژیکی مفید و اثرات مضر آن‌ها انجام می‌شود. این تعادل حساس در جهت حفظ حالت ردوکس داخل سلولی می‌باشد که نقش بسزایی در بهینه سازی عملکردهای سلولی دارد (۴). تجمع بیش از حد رادیکال‌های آزاد و یا عدم توانایی بدن برای حذف آن‌ها سبب جابجایی تعادل ردوکس در جهت ایجاد حالت‌های اکسایشی در بدن می‌شود (۵). یکی از ترکیباتی که سبب تولید رادیکال‌های آزاد می‌شود تتراکلرید کربن (CCl_4) می‌باشد، گزارش گردیده این ترکیب یکی از علل بروز بیماری‌های کبدی محسوب می‌شود (۶)، که آسیب کبدی ناشی از آن شامل بیوترانسفورماسیون مشتقات رادیکال‌های آزاد، افزایش پراکسیداسیون لیپیدی و مرگ سلولی حاد (نکروز) در بافت کبد است (۷). متأسفانه داروهای صناعی و مرسوم مورد استفاده در درمان بیماری‌های کبدی ناکافی‌اند و گاه می‌توانند عوارض جانبی جدی‌ای بر جای گذارند (۳). گیاهان دارویی به علت سهولت دسترسی، کاهش عوارض جانبی و قیمت مناسب، به عنوان جایگزین‌های شایسته داروهای صناعی، همواره مورد توجه بوده و در چند دهه اخیر به طور خاص مورد توجه پژوهشگران قرار گرفته‌اند.آنتی اکسیدان‌های موجود در مواد غذایی و بدن، حتی در مقادیر ناچیز، می‌توانند بدن را در مقابل انواع مختلف آسیب‌های اکسیداتیو ناشی از رادیکال‌های آزاد اکسیژن محافظت کنند (۸). برای گیاه زرشک خواص گوناگونی از جمله هیپولیپیدمیک، هیپوگلیسمیک (۹)، حفاظت کبدی (۱۰)، حفاظت کلیوی (۱۱)، ضد التهابی (۱۲) و ضد اضطرابی (۱۳) گزارش شده است. عیدی و همکارانش در سال ۲۰۱۱ در مطالعه‌ی اثرات محافظت کبدی عصاره الکلی زرشک دانه دار کوهی در مسمومیت ناشی از تیمار با تتراکلرید کربن در موش‌های صحرایی نر، اثرات حافظت کبدی زرشک را به اثبات رساندند

* نویسنده مسئول: فرشته رفیعی، گروه زیست شناسی، دانشکده علوم، دانشگاه ارومیه، ارومیه، ایران.
Email: Fr.rafiee@gmail.com

و این اثر را با ترکیبات آنتی اکسیدانی آن مربوط دانستند (۱۴). هم چنین احمد مجد و همکارانش در سال ۲۰۰۸ اثر ضد سرطانی و آنتی اکسیدانی زرشک زرافشانی (Berberis integerrima) را تأیید کردند (۱۵). هم چنین اینی آق و همکارانش در سال ۲۰۰۸ اثرات حفاظت کبدی برگ Acalypha racemosa را در برابر سمیت کبدی ناشی از تتراکلرید کربن، به اثبات رسانند و گزارش کردند که فعالیت آنتی اکسیدانی این گیاه احتمالاً با ترکیبات فنولی موجود در آن مرتبط است (۱۶). از آن جایی که مطالعات متعددی در تأیید اثرات حفاظت بافت کبدی گیاهان دارای خاصیت آنتی اکسیدان موجود است (۱۷،۱۸) و میوه زرشک نیز محتوی ترکیبات فنولی با خاصیت آنتی اکسیدانی است (۱۹) و تاکنون مطالعه‌ای در زمینه اثرات حفاظت کبدی گیاه زرشک زرافشانی صورت نگرفته است، در مطالعه‌ی حاضر بر آن شدیم تا اثرات حفاظت کبدی گیاه زرشک زرافشانی را در برابر آسیب کبدی القا شده توسط تتراکلرید کربن در موش‌های صحرایی مورد مطالعه و بررسی قرار دهیم.

مواد و روش‌ها

جمع آوری و تشخیص گیاه: نمونه‌های وحشی میوه زرشک از حومه شهرستان بوانات واقع در استان فارس جمع آوری شد. پس از تهیه نمونه هرباریومی از آن، توسط گیاه شناسان نامگذاری شد و در هرباریوم دانشکده علوم دانشگاه ارومیه با شماره ۹۰۵۹ نگهداری می‌شود.

آماده سازی عصاره: میوه خشک شده پس از هسته‌گیری توسط آسیاب مکانیکی به پودر تبدیل شد. ۱۰۰۰ گرم از پودر در دستگاه پرکولاتور ریخته شد سپس برای خارج نمودن ترکیبات قطبی و غیرقطبی، مقدار ۳ لیتر متانول ۷۰ درصد به آن اضافه شد. پس از ۷۲ ساعت، عصاره به وسیله کاغذ صافی صاف شد و حلال (متانول ۷۰ درصد) با استفاده از دستگاه روتاری خارج شد. بعداز خروج حلال از عصاره، ترکیب به دست آمده به مدت ۵ ساعت در دمای ۱۰۰ درجه سانتیگراد در آون قرار گرفت تا آب باقی مانده آن خارج شود. عصاره خشک شده تا زمان استفاده در یخچال در دمای زیر صفر درجه‌ی سانتی گراد نگه داری شد. در نهایت با اضافه کردن سرم فیزیولوژیک به وزن مشخصی از عصاره، غلظت‌های مورد نظر عصاره تهیه شد (۱۴).

حیوانات آزمایشگاهی: در این بررسی ۴۰ سر موش صحرایی نر نژاد ویستار (در محدوده وزنی ۲۲۰-۲۵۰ گرم) با رعایت کلیه ملاحظات اخلاقی مورد آزمایش قرار گرفتند. کلیه گروه‌ها در شرایط استاندارد ۱۲ ساعت روشنایی و ۱۲ ساعت تاریکی، دمای ۲±۲۲ درجه سانتی گراد و رطوبت نسبی ۴۰-۶۰ درصد نگه داری شدند. حیوانات به طور آزادانه به آب لوله کشی و غذای مخصوص در طول مدت بررسی دسترسی داشتند. جهت القای آسیب‌های کبدی در موش‌ها از داروی تتراکلرید کربن ۵۰ درصد (به نسبت ۱:۱ رقیق شده با روغن زیتون) به صورت تزریق داخل صفاقی به میزان ۱ میلی لیتر بر کیلوگرم وزن بدن دو بار در هفته و به مدت ۴ هفته استفاده شد (۲۰).

نحوه‌ی تیمار: موش‌ها به طور تصادفی به پنج گروه یکسان (هشت موش در هر گروه) تقسیم شدند، شامل:

گروه اول: گروه شاهد سالم، روزانه یک میلی لیتر نرمال سالین به صورت گاواژ معدی دریافت نمودند.

گروه دوم (کنترل مسموم): این گروه تتراکلرید کربن ۵۰ درصد (به نسبت ۱:۱ رقیق شده با روغن زیتون) به میزان ۱ میلی لیتر بر کیلوگرم وزن بدن، دو بار در هفته به صورت داخل صفاقی به مدت ۴ هفته و روزانه یک میلی لیتر نرمال سالین به صورت گاواژ معدی دریافت نمودند.

گروه‌های سوم و چهارم: این گروه‌ها علاوه بر دریافت CCl_4 مشابه گروه دوم، عصاره میوه زرشک را به ترتیب به میزان ۲۵۰ و ۵۰۰ میلی گرم بر کیلوگرم وزن بدن روزانه به صورت گاواژ معدی دریافت نمودند.

گروه پنجم: این گروه‌ها علاوه بر دریافت CCl_4 مشابه گروه دوم، داروی استاندارد سیلی مارین (۵۰ میلی گرم بر کیلوگرم وزن بدن به صورت حل شده در نرمال سالین) را روزانه به صورت گاواژ معدی دریافت نمودند (۲۱).

در تمامی مراحل آزمایش با حیوانات بر اساس قوانین بین‌المللی مراقبت واستفاده از حیوانات آزمایشگاهی رفتار می‌شد (۲۲).

مطالعه پارامترهای بیوشیمیایی: حیوانات پس از گاواژ در روز بیست و هشتم به مدت ۱۲ ساعت ناشتا نگهداری شدند. سپس توسط دی اتیل اتر، داخل دسیکاتور بیهوش شدند و کالبد گشایی روی آن‌ها انجام شد و از قلب آن‌ها توسط سرنگ‌های هپارینه خونگیری به عمل آمد. نمونه‌ها پس از مکث ۳۰ دقیقه‌ای به منظور لخته شدن خون، در دمای ۳۷ درجه سانتیگراد سانتریفیوژ شده، سرم سریعاً جدا و در دمای ۳۰- درجه سانتی گراد برای سنجش فاکتورهای بیوشیمیایی نگهداری شد. کبد موش‌های صحرایی سریعاً خارج و در نرمال سالین سرد شستشو و هموژنات ۱۰ درصد آن تهیه گردید. هموژنات با سرعت ۷۰۰۰ دور در دقیقه و به مدت ۱۰ دقیقه در دمای ۴ درجه سانتی گراد سانتریفیوژ و محلول شناور رویی جهت سنجش میزان مالون دی آلدهید، به عنوان مقیاسی از پراکسیداسیون چربی، در قالب TBARS (Thiobarbituric acid reacting substances) و با استفاده از روش Esterbauer و Cheesman مورد سنجش قرار گرفت (۲۳). میزان فعالیت سوپراکسید دسموتاز توسط روش Nishikimi (۲۴)، و میزان فعالیت کاتالاز توسط روش Claiborne براساس تجزیه پراکسید هیدروژن (۲۵)، هم چنین ظرفیت آنتی اکسیدانی تام پلاسما به روش FRAP (قدرت آنتی اکسیدانتی احیایی آهن) مورد سنجش قرارگرفت (۲۶). قسمت باقیمانده کبد موش‌های صحرایی جهت پایدار سازی در فرمالین بافری ۱۰ درصد قرار داده شد. در نهایت بافت‌ها آبگیری و قالب‌گیری شدند و برش‌های میکروتومی از آن‌ها تهیه و جهت بررسی آسیب‌های بافتی با میکروسکوپ نوری، به روش هماتوکسیلین ائوزین رنگ آمیزی شدند. میزان فاکتورهای بیوشیمیایی سرم (AST، ALT، ALP، پروتئین تام، بیلی روبین تام و آلبومین) با استفاده از کیت‌های بیوشیمیایی (شرکت پارس آزمون؛ ایران) و دستورالعمل‌های مربوطه‌ی موجود در هر کیت و همچنین فعالیت کاتالاز، مالون دی آلدئید، سوپراکسید دسموتاز و ظرفیت آنتی اکسیدانی تام پلاسما توسط دستگاه اتوآنالیزور مدل RA1000 ساخت شرکت Technicon آمریکا سنجیده شد.

تجزیه و تحلیل آماری: داده‌های حاصل با آزمون آماری آنالیز واریانس یکطرفه تجزیه و تحلیل، و پس آزمون توکی برای تعیین گروه‌های دارای اختلاف استفاده شد. جهت اطمینان از نرمال بودن

داده‌ها از آزمون Kolmogorov-Smirnov استفاده شد. (P<0.05) معنی دار درنظر گرفته شد و مقادیر به دست آمده به صورت میانگین ± خطای استاندارد گزارش شدند.

ظرفیت آنتی اکسیدانی تام پلاسما در سطح (P<0.01) در مقایسه با گروه شاهد سالم کاهش و میزان مالون دی آلدئید به صورت معنی‌داری (P<0.001) افزایش یافت. در گروه مسموم+ عصاره در دوز ۲۵۰

جدول ۱ـ مقایسه پارامترهای بیوشیمیایی سرم در گروه‌های مختلف آزمایش

پارامترها گروه‌ها	ALT (U/L)	AST (U/L)	ALP (U/L)	توتال بیلی روبین (mg/dl)	توتال پروتئین (mg/dl)	آلبومین سرم (mg/dl)
شاهد سالم	۹۷/۴۰ ± ۳/۷۲	۸۶ ± ۲/۸۸	۱۰۸/۸۰ ±۳/۷۰	۰/۹۱ ± ۰/۰۵	۸/۵۸ ± ۰/۲۰	۴/۹۴ ± ۰/۱۴
کنترل مسموم	۸۷۱ ± ۵/۶۶*	۶۷۵/۸۰ ± ۵/۴۱*	۳۲۸/۸ ± ۵/۴۸*	۳/۸۰ ± ۰/۰۹*	۴/۳۴ ± ۰/۱۵*	۲/۵۲ ± ۰/۱۷*
مسموم+عصاره (۲۵۰)	۱۲۱ ± ۱/۷۶ c#	۱۱۹ ± ۴/۸۸ c#	۱۴۴/۶۰± ۴/۵۲ c#	۱/۵۲ ± ۰/۰۶ c#	۴/۸۵ ± ۰/۱۲	۳/۰۴ ± ۰/۲۱
مسموم+ عصاره (۵۰۰)	۱۰۱/۸۰ ± ۲/۵۷ c##	۹۷/۴۰ ± ۴/۷۸ c##	۱۱۹/۴۰ ± ۵/۸۸ c##	۱/۱۳ ± ۰/۰۶ c##	۵/۰۵ ± ۰/۱۲ a	۳/۳۳ ± ۰/۰۸ b
۱۲۰/۶۰ ± ۳/۳۷	۱۲۰/۶۰ ± ۳/۳۷ c#	۱۲۹ ± ۵/۴۶ c#	۱۴۲ ± ۵/۸۳ c#	۱/۵۴ ± ۰/۰۹ c#	۵/۰۶ ± ۰/۰۶ a	۳/۲۶ ± ۰/۰۹ a

داده‌های جدول بر اساس میانگین ± خطای معیـار میانگین هشت رت در هر گروه آورده شده است. * (P<0.001) مقایسه گروه کنترل مسموم با گروه شاهد سالم، a (P <0.05) b (P <0.01) c (P <0.001) مقایسه گروه‌های مسموم+ عصاره (۲۵۰)، مسموم+ عصاره (۵۰۰)، مسموم+ سیلی مارین باگروه کنترل مسموم، # (P<0.05) اختلاف معنی‌دار نسبت به گروه مسموم+ عصاره (۵۰۰)، ## (P<0.05) اختلاف معنی‌دار نسبت به گروه مسموم+ سیلی مارین. ALT: آلانین آمینو ترانسفراز، AST: آسپارتات آمینوترانسفراز، ALP: آلکالین فسفاتاز. واحد دوز عصاره و سیلی مارین به صورت میلی گرم بر کیلوگرم وزن بدن می باشد.

نتایج

در مطالعه‌ی حاضر نتایج زیر حاصل شد. در موش‌های گروه مسموم شده توسط تتراکلرید کربن سطح سرمی آنزیم‌های شاخص کبدی (آسپارتات آمینوترانسفراز، آلانین آمینوترانسفراز و آلکالین فسفاتاز) و همچنین بیلی روبین تام در مقایسه با گروه شاهد سالم به صورت معنی‌دار (P<0.001) افزایش و سطح پروتئین تام و آلبومین سرم به صورت معنی‌دار (P<0.001) کاهش یافت. تیمار دو گروه موش‌های مسموم، با عصاره الکلی میوه زرشک در دو دوز ۲۵۰ و ۵۰۰ میلی گرم بر کیلوگرم وزن بدن و گروه مسموم + سیلی مارین سطوح افزایش یافته‌ی آنزیم‌های شاخص کبدی و بیلی روبین تام سرم را به صورت معنی‌دار (P<0.001) و تا حد نرمال کاهش داد.

تیمار گروه مسموم + عصاره در دوز ۵۰۰ میلی گرم بر کیلوگرم وزن بدن، سطوح افزایش یافته‌ی آنزیم‌های شاخص کبدی و بیلی روبین تام سرم را نسبت به گروه مسموم + سیلی مارین، بیشتر کاهش داد (P<0.05) و اثر کاهش سطح آنزیم‌های شاخص کبدی و بیلی روبین تام در گروه مسموم + عصاره در دوز ۲۵۰ میلی گرم بر کیلوگرم وزن بدن، و گروه مسموم + سیلی مارین، تقریباً مشابه بود. تیمار گروه مسموم + عصاره در دوز ۵۰۰ میلی گرم بر کیلوگرم وزن بدن، سطوح آلبومین و پروتئین تام سرم را به طور معنی‌دار (به ترتیب P<0.01 و P<0.05) نسبت به گروه کنترل مسموم افزایش داد. همچنین در گروه مسموم + سیلی مارین، سطوح آلبومین و پروتئین تام سرم به طور معنی‌دار (P<0.05) نسبت به گروه کنترل مسموم افزایش یافت. در گروه مسموم+ عصاره در دوز ۲۵۰ میلی گرم بر کیلوگرم وزن بدن، سطوح آلبومین و پروتئین تام سرم نسبت به گروه کنترل مسموم افزایش یافت ولی این افزایش در حد معنی‌دار نبود. نتایج حاصله در جدول ۱ آورده شده‌اند.

همچنین در گروه مسموم شده توسط تتراکلرید کربن میزان آنزیم‌های سوپراکسید دسموتاز و کاتالاز در سطح (P<0.001) و نیز میلی‌گرم بر کیلوگرم وزن بدن، میزان FRAP در سطح (P<0.01) و میزان آنزیم مالون دی آلدئید در سطوح (P<0.05) در مقایسه با گروه کنترل مسموم به ترتیب افزایش و کاهش معنی‌دار نشان داد. همچنین درگروه مسموم + عصاره در دوز ۵۰۰ میلی گرم بر کیلوگرم وزن بدن، و گروه مسموم + سیلی مارین، میزان FRAP و آنزیم مالون دی آلدئید در مقایسه با گروه کنترل مسموم در سطح (P<0.001) به ترتیب افزایش و کاهش معنی‌داری نشان داد. میزان FRAP و مالون دی آلدئید در گروه مسموم + عصاره در دوز ۵۰۰ میلی گرم بر کیلوگرم وزن بدن در مقایسه با گروه مسموم + عصاره در دوز ۲۵۰ میلی گرم بر کیلوگرم وزن بدن، به ترتیب به طور معنی‌دار (P<0.05) افزایش و کاهش بهتری نشان داد. میزان آنزیم کاتالاز در گروه‌های موش‌های مسموم+ عصاره (۲۵۰)، موش‌های مسموم+ عصاره (۵۰۰) و موش‌های مسموم+ سیلی مارین در مقایسه با گروه کنترل مسموم به طور معنی‌دار (P<0.001) افزایش یافت. همچنین میزان آنزیم سوپراکسید دسموتاز در گروه مسموم+ عصاره در دوز ۲۵۰ میلی گرم بر کیلوگرم وزن بدن و گروه مسموم + سیلی مارین، در سطح (P<0.01) و در گروه مسموم +عصاره در دوز ۵۰۰ میلی گرم بر کیلوگرم وزن بدن، در سطح (P<0.001) در مقایسه با گروه کنترل مسموم به طور معنی‌دار افزایش یافت. این نتایج در جدول ۲ قابل مشاهده‌اند.

تغییرات هیستومورفولوژیکی کبد: در گروه شاهد سالم (A) کبد کاملاً وضعیت طبیعی دارد. ستون‌های سلول‌های کبدی و فضاهای پورتی در وضعیت کاملاً طبیعی به سر می‌برند.

در گروه مسموم شده توسط تتراکلرید کربن (B1 و B2) تورم سلولی و تورم هسته (کاریومگالی)، تجمع واکوئل‌های چربی در سیتوپلاسم (استئاتوز)، بی نظمی ستون‌های سلول‌های کبدی (ریماک) و انسداد سینوزوئیدها قابل مشاهده است. هم چنین التهاب و حضور سلول‌های لنفاوی در برخی نواحی به خصوص فضا های پورتی دیده شد.

جدول ۲ـ مقایسه فعالیت آنتی اکسیدانی در کبد موش‌های گروه‌های مختلف آزمایش

پارامترها گروه‌ها	FRAP (U/mg tissue)	مالون دی الدئید (n mol/mg tissue)	کاتالاز (U/min)	سوپراکسید دسموتاز (U/mg tissue)
شاهد سالم	۱۵/۵۰ ±۱/۲۸	۱۷/۲۳±۰/۸۳	۶۵/۶۴±۲/۹۳	۲۷/۴۸±۱/۸۸
کنترل مسموم	۵/۷۷±۰/۶۸*	۲۹/۵۰±۱/۳۹ **	۲۷/۰۴±۲/۵۹**	۱۲/۵۹±۱/۰۳**
مسموم+ عصاره (۲۵۰)	۱۵/۵۳±۱/۳۰b#	۲۲/۶۴±۱/۷۳ a#	۵۶/۵۴±۳/۳۹ c	۲۴/۴۱±۱/۹۴b
مسموم+ عصاره (۵۰۰)	۲۲/۶۸±۲/۲۳c	۱۶/۵۹±۱/۱۳c	۶۵/۴۷±۶/۹۳c	۲۶/۳۸±۲/۰۷c
مسموم+ سیلی مارین (۵۰)	۱۶/۱۲±۱/۱۴c	۱۸/۵۲±۱/۷۲c	۵۸/۰۲±۲/۴۶c	۲۵/۳۷±۲/۱۹b

داده های جدول بر اساس میانگین ± خطای معیار میانگین هشت رت در هر گروه آورده شده است. *(P<0.01) و ** (P<0.001) مقایسه گروه کنترل مسموم نسبت به گروه شاهد سالم، a (P <0.05) b (P <0.01) و c (P <0.001) مقایسه گروه‌های مسموم+ عصاره (۲۵۰)، مسموم+ عصاره (۵۰۰)، مسموم+ سیلی مارین با گروه کنترل مسموم، # (P<0.05) اختلاف معنی‌دار نسبت به گروه مسموم+ عصاره (۵۰۰). FRAP: ظرفیت آنتی اکسیدانی تام پلاسما. واحد دوز عصاره و سیلی مارین به صورت میلی گرم بر کیلوگرم وزن بدن می باشد.

در گروه‌های مسموم + عصاره (در دوز های ۲۵۰ و ۵۰۰ میلی گرم بر کیلوگرم وزن بدن (به ترتیب C وD)) و گروه مسموم + سیلی مارین(E)، در مقایسه با گروه مسموم (B1 و B2) همه‌ی علائم مذکور بهبودی نشان دادند. هر چند در گروه مسموم+عصاره در دوز ۲۵۰ میلی گرم بر کیلوگرم وزن بدن، هنوز در برخی نواحی به خصوص فضاهای پورتی التهاب و حضور سلول‌های لنفاوی مشاهده می‌شود. در مجموع گروه مسموم + عصاره در دوز ۵۰۰ میلی گرم بر کیلوگرم وزن بدن و گروه مسموم + سیلی مارین، تقریباً به طور کامل به وضعیت طبیعی برگشته بودند و هیچ تغییر قابل ذکری در آن‌ها دیده نشد (تصویر ۱).

بحث

بیماری‌های کبدی یکی از مشکلات عمده‌ی جهانی به شمار می‌روند. از آن‌جایی که اکثر داروهای صناعی مورد استفاده برای درمان این بیماری‌ها دارای عوارض جانبی هستند لازم است تلاش بشری به سمت یافتن داروهای مناسب گیاهی که دارای عوارض جانبی کم تر و نیز سمیت کم تر و قیمت ارزان تر هستند سوق داده شود (۲۷). در بدن سمیت زدایی توسط آنزیم‌های سیتوکروم 450P سبب تولید متابولیت‌های ثانویه فعال و سمی می‌شود که به کبد و دیگر بافت‌های بدن آسیب می‌رساند (۲۸). از جمله ترکیباتی که توسط این سیستم تجزیه می‌شود تتراکلرید کربن می‌باشد (۲۷)، این ترکیب یک سم کبدی است که سبب می‌شود آسیب کبدی از استئاتوز به سرعت به نکروز لوبول مرکزی تبدیل شود (۲۹). محققین علت سمیت را شکسته شدن پیوند کربن ـ کلر دانستند که به دنبال آن رادیکال آزاد تری کلرومتیل ایجاد می‌شود (۳۰).

اتصال رادیکال‌های آزاد به غشای هپاتوسیت‌ها سبب آسیب غشا و نکروز می‌شود در نتیجه فعالیت آنزیم‌های AST، ALT و ALP افزایش می‌یابد و این حالت سبب آزاد سازی آنزیم‌هایی که در حالت طبیعی درون سیتوزول سلولی هستند به جریان خون می‌شود (۳۱). در نتیجه به منظور تشخیص آسیب‌های کبدی سطوح سرمی آنزیم‌های ALT AST، و ALP به طور وسیع مورد استفاده قرار می‌گیرند (۳۲). در واقع افزایش سطح سرمی آنزیم‌های فوق الذکر بیانگر آسیب ساختار و در نتیجه اختلال عملکرد غشای سلولی در کبد و معرف درجه و نوع آسیب کبدی می‌باشد (۳۱). نتایج بدست آمده از بررسی حاضر مشابه بررسی Badrish و همکاران در سال ۲۰۰۸ (۳۰) نشان داده است که در موش‌های مسموم شده توسط تتراکلرید کربن در مقایسه با گروه شاهد سالم میزان آنزیم‌های شاخص آسیب کبدی (ALP،AST و ALT) و بیلی روبین تام سرم به طور معنی‌دار افزایش، و میزان پروتئین تام و آلبومین سرم به طور معنی‌دار کاهش می‌یابد. شمار زیادی از گیاهان برای درمان مسمومیت‌های کبدی مورد استفاده قرار می‌گیرند که اکثر آنان محتوی ترکیبات پلی فنولی باشند (۲۷،۳۳).

در مطالعات متعددی گزارش گردیده که پلی فنول‌های گیاهی از مهمترین آنتی اکسیدان‌ها به شمار می‌روند (۳۴،۳۵) و دارای اثرات حفاظت کبدی می‌باشند (۳۶). سیلی مارین (Silymarin) عصاره فلاوونوئید (Flevonoid) تصفیه و خالص سازی شده بذر گیاه خار مریم (Silybum marianun) می‌باشد که به طور وسیع برای درمان بیماری‌های کبدی با منشأ مختلف مورد استفاده قرار می‌گیرد (۳۷). از آن جایی که اثرات حفاظت کبدی سیلی مارین در مطالعات مختلف به اثبات رسیده (۳۸)، از آن به عنوان عاملی استاندارد برای مقایسه با گیاه زرشک در زمینه حفاظت از کبد در برابر عامل توکسیک تتراکلرید کربن، استفاده شده است. عصاره میوه زرشک حاوی انواع فلاونوئیدها از جمله کوئرستین، کریسانتمین، هایپروزید و پلارگونین می‌باشد (۱۹). همچنین دارای ترکیباتی نظیر آسکوربیک اسید، آلفاتوکوفرول، مقدار اندک بربرین و بتاکاروتن است که همگی جزء آنتی اکسیدان‌ها به شمار می‌روند (۳۹).

در مطالعه‌ی حاضر تیمار موش‌های مسموم با عصاره‌های میوه زرشک و تیمار موش‌های مسموم با داروی سیلی مارین، سطوح آنزیم‌های شاخص کبدی و بیلی روبین تام سرم را به صورت معنی‌دار و تا حد نرمال کاهش، و میزان آلبومین و پروتئین تام سرم را (فقط در دوز ۵۰۰ میلی گرم بر کیلوگرم وزن بدن) افزایش داد. هم چنین عیدی و همکاران در سال ۲۰۱۱ مشاهده کردند که عصاره زرشک سبب کاهش میزان آنزیم های شاخص کبدی در سمیت ناشی از تتراکلرید کربن می‌شود که مطابق با نتایج حاصل در این بررسی می باشد و اظهار داشتند که این اثر با خاصیت آنتی اکسیدانی و احتمالاً ترکیبات فنولی موجود در عصاره مرتبط باشد، ولی اثر تتراکلرید کربن و عصاره زرشک بر میزان پروتئین سرم در بررسی آن‌ها با بررسی حاضر مطابقت نداشت (۱۴).

هم چنین در بررسی حاضر در موش‌های مسموم شده توسط

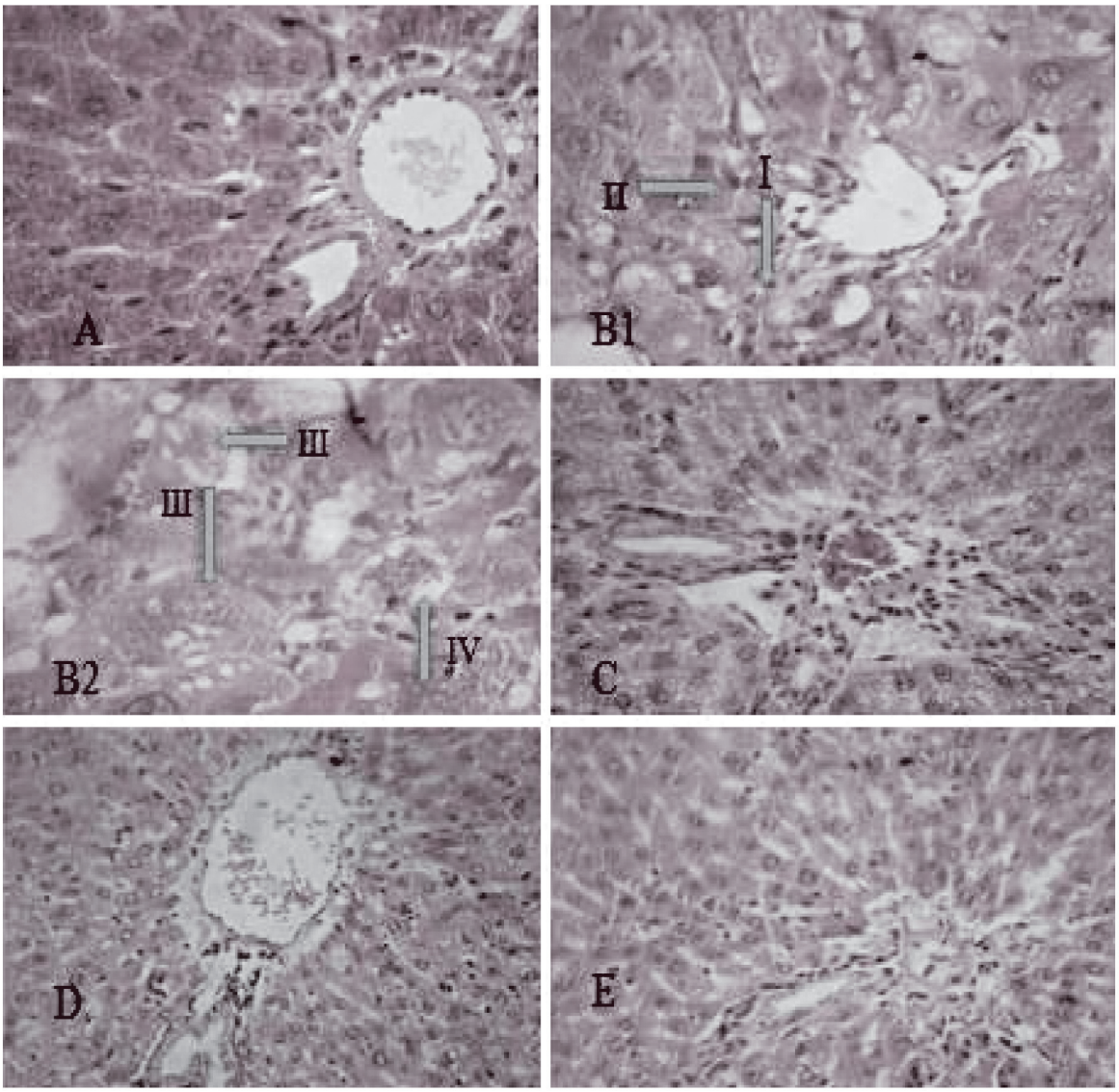

تصویر۱ ـ نمای ریزبینی از کبد موش‌های صحرایی مورد آزمایش (هماتوکسیلین-ائوزین، بزرگنمایی x ۴۰۰). A : گروه نرمال (وضعیت کاملاً طبیعی فضاهای پورت، هپاتوسیت‌ها و ستون‌های ریماک)، B1(I: التهاب فضای پورت، II: بی نظمی ستون‌های سلول‌های کبدی و انسداد سینوزوئیدها) و B2(III: تورم سلولی و کاریومگالی، VI: استئاتوز). C و D: گروه‌های مسموم تحت تیمار با عصاره میوه زرشک (به ترتیب: ۲۵۰ و ۵۰۰) (تقریباً بهبودی همه‌ی علائم مذکور در گروه کنترل مسموم) ، E: گروه مسموم + سیلی مارین (۵۰) (بهبودی علائم مذکور در گروه کنترل مسموم). واحد دوز عصاره و سیلی مارین به صورت میلی گرم بر کیلوگرم وزن بدن می‌باشد.

تتراکلرید کربن، به نظر می‌رسد که رادیکال‌های آزاد از طریق اثر بر لیپیدهای غشایی و اسیدهای چرب غیر اشباع شبکه داخل سیتوپلاسمی و پراکسیده کردن آن‌ها سبب تشکیل پراکسیدهای لیپیدی مانند مالون دی آلدئید می‌شوند و این حالت سبب می‌شود که غشاء یکپارچگی خود را از دست داده و در نتیجه منجر به آسیب کبدی شود. افزایش میزان مالون دی آلدئید منجر به ضعف مکانیسم‌های تدافعی آنتی اکسیدانی شده و در نتیجه از تولید بیش از حد رادیکال‌های آزاد جلوگیری نخواهد شد (۴۰). Kim و همکارانش در سال ۲۰۰۶ اذعان داشتند که عصاره الکلی ریشه گیاه شلغم سبب کاهش میزان مالون دی آلدئید در برابر سمیت ناشی از سیسپلاتین می‌شود (۴۱).

هم چنین Rafatullah و همکارانش در سال ۲۰۰۶ نشان دادند که عصاره شلغم مانع از بروز آسیب سلول‌های کبدی توسط تتراکلرید کربن می‌شود که طبق نظر ایشان این اثر حفاظتی احتمالاً به دلیل خواص آنتی اکسیدانی آن بوده است (۴۲) و همان طور که قبلاً گفته شد در مطالعه‌ی حاضر میزان مالون دی آلدئید در موش‌های مسموم تحت تیمار با عصاره‌ی زرشک و موش‌های مسموم تحت تیمار با سیلی مارین، کاهش نشان داد که مطالعه‌ی صورت گرفته توسط Rafatullah و بررسی‌های مشابه دیگر می‌تواند تأییدی بر این مطلب باشد که عصاره زرشک احتمالاً

به دلیل خواص آنتی اکسیدانی خود سبب کاهش مالون دی آلدئید شده است. سوپراکسید دسموتاز جزء آنزیم‌های آنتی اکسیدانی و به نوعی یکی از مهم‌ترین آن‌ها محسوب می‌شود که در روند خنثی‌سازی گونه‌های فعال اکسیژن یا ROS مشارکت دارد و واکنشی را کاتالیز می‌کند که طی آن آنیون سوپراکسید به پراکسید هیدروژن تبدیل می‌شود و به این طریق اثرات توکسیک سوپراکسید کاهش می‌یابد. کاهش سوپراکسید دسموتاز معرف خوبی برای تشخیص آسیب هپاتوسیت‌ها محسوب می‌شود (۴۳).

در مطالعه حاضر در موش‌های مسموم شده توسط تتراکلرید کربن میزان سوپراکسید دسموتاز در مقایسه با گروه شاهد سالم کاهش معنی‌داری نشان داد که این حالت مبین تولید فراوان آنیون‌های سوپراکسید بوده است. هم چنین در موش‌های مسموم شده توسط تتراکلرید کربن در مقایسه با گروه شاهد سالم فعالیت کاتالاز که جزء آنزیم های تجزیه کننده پراکسید هیدروژن است به طور معنی‌داری کاهش یافت و این کاهش منجر به بعضی آثار مخرب ناشی از پراکسید هیدروژن و آنیون سوپراکسید گردید. در واقع این طور به نظر می‌رسد که سوپراکسید دسموتاز توسط آنیون‌های افزایش یافته سوپراکسید غیر فعال می‌شود و این عامل منجر به غیر فعال شدن کاتالاز می‌گردد (۴۴).

در مطالعه‌ی حاضر مصرف عصاره میوه زرشک احتمالاً به دلیل داشتن خاصیت آنتی اکسیدانی و از طریق خنثی سازی رادیکال‌های آزاد اثرات حفاظتی خود را اعمال کرده است و همانند داروی سیلی مارین، مانع از کاهش کاتالاز و سوپراکسید دسموتاز و سبب حفظ و بقاء این آنزیم‌ها می‌شود (۱۴). در تأیید این مطلب مهاجری و همکاران در سال ۲۰۱۲ نشان دادند که عصاره ریشه شلغم مانع از کاهش سوپراکسید دسموتاز و کاتالاز می‌گردد و دارای اثرات حفاظت کبدی است که این اثر حفاظتی را می‌توان به اثرات آنتی اکسیدانی موجود در آن مربوط دانست (۱۷). با توجه به مجموعه‌ی فوق الذکر مشخص می‌گردد که عصاره زرشک اثرات محافظتی خود را در آسیب کبدی ناشی از تتراکلرید کربن از طریق جبران فعالیت سیستم تدافعی آنتی اکسیدانی و زدایش رادیکال‌های آزاد اعمال کرده و از این نظر با داروی سیلی مارین قابل قیاس است. نتایج این بررسی در مورد خصوصیت اثرات آنتی اکسیدانی و زدایش رادیکال‌های آزاد زرشک با گزارش سایر محققین هم خوانی دارد از جمله احمد مجد و همکاران در سال ۲۰۰۸ اثرات آنتی اکسیدانی زرشک زرافشانی را تأیید کردند (۱۵).

همچنین هاناچ در سال ۲۰۰۶ گزارش نمود که میوه گیاه زرشک دارای فعالیت آنتی اکسیدانی است (۴۵). با توجه به اینکه بررسی‌های متعددی در زمینه نقش آنتی اکسیدان‌ها و ترکیبات فنولی مربوطه در خنثی سازی رادیکال‌های آزاد صورت گرفته از جمله: اینی آق و همکارانش در سال ۲۰۰۸ اثرات حفاظت کبدی برگ Acalypharacemosa در برابر سمیت کبدی ناشی از تتراکلرید کربن را، با فعالیت آنتی اکسیدانی و احتمالاً با ترکیبات فنولیک‌های موجود در گیاه مرتبط دانستند (۱۶) پالانیول و همکارانش در سال ۲۰۰۸ بعد از اثبات اثرات آنتی اکسیدانی و حفاظت بافتی Pisonia aculeate در برابر سمیت کبدی ناشی از تتراکلرید کربن، اذعان داشتند که احتمالاً این اثرات، با ترکیبات فنولی موجود در گیاه مرتبط می‌باشد (۴۶). سورن دارن و همکاران در سال ۲۰۱۱ با اثبات اثرات حفاظت کبدی گیاه Cissampelos pareira در برابر سمیت کبدی ناشی از تتراکلرید اظهار داشتند که این اثر حفاظت کبدی با خنثی سازی رادیکال‌های آزاد و ترکیبات فنولیک موجود در گیاه مرتبط می‌باشد (۴۷).

بنابراین احتمال می‌رود میوه زرشک زرافشانی نیز از طریق مکانیسم‌های بالا و اثرات آنتی اکسیدانی خود بافت کبد را در برابر آسیب کبدی ناشی از تتراکلرید کربن محافظت کرده است. به طور کلی، نتایج حاصله از بررسی حاضر نقش حفاظتی عصاره میوه زرشک زرافشانی را در برابر سمیت کبدی تتراکلرید کربن اثبات می‌کند. در این تحقیق میوه‌ی زرشک و سیلی مارین به عنوان مواد آنتی اکسیدان مورد استفاده قرار گرفته است، که استفاده از آن‌ها از نقات قوت این تحقیق می باشد. به نحوی که اثرات حفاظتی این گیاه با اثرات داروی سیلی مارین قابل قیاس بوده و تقریباً با آن برابری می‌کند.

نتیجه‌گیری

بر اساس نتایج این مطالعه احتمال می‌رود که عصاره میوه زرشک زرافشانی، به دلیل خواص آنتی اکسیدانی، و از طریق ترکیبات پلی فنولی وجود در خود، توانسته است اثرات محافظتی کبدی خود را در برابر مسمومیت ناشی از تتراکلریدکربن اعمال نماید. از آن جایی که اثرات حفاظتی این گیاه بیشتر به ترکیبات آنتی اکسیدانی و فلاونوئیدی آن نسبت داده شده است، لذا بررسی اختصاصی ترکیبات آنتی اکسیدانی موثره‌ی موجود در گیاه و هم چنین مکانیسم دقیق تأثیر آن مواد مؤثره در این اثر حفاظتی، توصیه می‌گردد.

تشکر و قدردانی

بدین وسیله از سرکار خانم فرناد کارشناس آزمایشگاه بیوشیمی دانشکده علوم دانشگاه ارومیه جهت فراهم نمودن وسایل آزمایشگاه قدردانی می‌شود.

References

1. Bell AW. Lipid metabolism in liver and selected tissues and inthe whole body of ruminant animals. Prog Lipid Res. 1979; 18(3): 117-164.
2. Wolf PL. Biochemical diagnosis of liver disease. Ind J Clin Biochem. 1999; 14(1): 59-64.
3. Guntupalli M, Chandana V, Palpu Pushpangadan, Annie Shirwaikar I. Hepatoprotective effects of rubiadin, a major constituent of Rubia cordifolia Linn. J Ethnopharmacol. 2006; 103(3): 484–490.
4. Sachdev S, Davies KJA. Production, detection, and adaptive responses to free radicals in exercise. Free Radical Biology and Medicine. 2008; 44: 215-223.
5. Fisher-Wellman K, Bloomer RJ. Acute exercise and oxidative stress: a 30 year history. Dynamic Medicine. 2009; 8,1.
6. Adesanoye OA, Farombi EO. Hepatoprotective effects of Vernonia amygdalina (astereaceae) in rats treated with carbon

tetrachloride. Exp Toxicol Pathol. 2010; 62(2): 197-206.
7. Recknagel RO, Glende EA, Dolak JA, Waller RL. Mechanism of carbon tetrachloride toxicity. Pharmacol Ther. 1989; 43 (43): 139-154.
8. Larrauri JA, Sanchez-Moreno C, Saura-Calixto F. Free radical scavenging capacity in the aging of selected red Spanish wines. J Agric Food Chem. 1999;47(4): 1603-6.
9. Ashraf H, Heidari R, Nejati V, Ilkhanipoo M. Preventive Effect of Berberis Integerrima on the Serum Levels of Glucose and Lipids in Streptozotocin (STZ)-Induced Diabetes in Rats. JFUMS. 2012; 2 (3): 148-155. [Article in Persian]
10. RoyA, Kumar Sahu R, Gupta R, Pandey P. Hepatoprotective activity of Berberis coriaceae on liver damage induced by ccl4 in rats. Pharmacologyonline. 2011; 3(1): 838-842.
11. Ashraf H, Heidari R, Nejati V, Ilkhanipoo M. Aqueous extract of Berberis integerrima root improves renaldysfunction in streptozotocin induced diabetic rats. AJP. 2013; 3(1): 82-90.
12. Yokozawa T, Ishida A, Kashiwada Y, Cho EJ, Kim HY, Ikeshiro Y. Coptidis rhizoma: Protective effects against peroxynitrite-induced oxidative damage and elucidation of itsactive components. J Pharm Pharmacol. 2004; 56(4): 547-56.
13. Peng WH, Wu CR, Chen CS, Chen CF, Leu ZC, Hsieh MT. Anxiolytic effect of berberine on exploratory activity of themouse in two experimental anxiety models: Interaction withdrugs acting at 5-HT receptors. Life Sci. 2004; 75(20): 2451-62.
14. Eidi A, Zarin Ghalam J, Rezazade Sh, Adeli R. Hepatoprotective effect of Berberis vulgaris L. extract onCCl4-induced toxicity in rats. KMJ. 2011; 16 (3): 169-173. [Article in Persian]
15. Majd A, Mehrabian S, Mostafai H, Rahmani H. Antioxidantand anticancer effect of aqueous extract of Berberis integerrima. J biological science. 2008; 1(1): 31-38. [Article in Persian]
16. Iniaghe, O M, Malomo, S O, Adebayo, J O. Hepatoprotective effect of the aqueous extract of leavesof Acalypha racemosa in carbon tetrachloride treatedrats. IJMPR. 2008; 2 (10): 301-305.
17. Mohajeri D, Doustar Y, Mousavi G. Protective and antioxidant activities of turnip root ethanolic extract againstcisplatin induced hepatotoxicity in rats.
18. Amouoghli Tabrizi B, Mohajeri D. Protective effect of edible turmeric (Curcuma longa Linn.) powder on earlyhepatic injury in diabetic rats. Feyz, Journal of Kashan University of Medical Sciences. 2010; 14 (3): 190-199.
19. Motalleb G, Hanachi P. Evaluationof Phenolic contentand total antioxidant activityin Berberis vulgaris fruit extracts. J Biol Sci. 2005; 5(5): 648-653.
20. Abdel-Wahhab KGE, Khadrawy YA, Mannaa FAE. Aged garlic extract enhances paraoxonase 1 activity and suppress oxidative stress in CCl4 intoxicated rats. CS. 2012; 3(1): 55-63.
21. Osman M, Ahmed M, Mahfouz S, Elaby S. Biochemical Studies on The Hepatoprotective Effects of Pomegranate and Guava Ethanol Extracts. New York Science Journal. 2011; 4(3): 27-41.
22. NRC National Research Council, Institute of Laboratory Animal Resources, Commission on Life Sciences. Guideforthe Care and Use of Laboratory Animals. Washington, D.C: National Academy Press; 1996, pp: 9 – 11, 21 – 36. (ZJRMS). 2012; 13(9): 8-15. [Article in Persian]
23. Esterbauer H, Cheesman KH. Determination ofaldehydic lipid peroxidation products: Malonaldehydeand 4-hydroxynonenal. Methods Enzymol. 1990; 186(3): 407-21.
24. Nishikimi M, Rao NA, Yagi K. The occurrence ofsuperoxide anion in the reaction of reduced phenazinemethosulphate and molecular oxygen. Biochem Biophys Res Commun. 1972; 46(2): 849-54.
25.Claiborne A. Catalase activity. In: Boca Raton FL. CRCH and book of methods for oxygen radical research.Florida: CRC Press, Boca Raton, 1985; 542.
26. Aipong K, Boonprakob U, Crosby K, Cisneros-Zevallos L, Hawkins Byrne D, Comparison of ABTS, DPPH, FRAP, and ORAC assays for estimating antioxidant activity from guavafruit extracts. J Food Composition Analysis. 2006; 19(6-7): 669–675.
27. Janbaz KH, Saeed S, Gilani AH. Protective effect of rutin on Paracetamol and CCl4- induced hepatotoxicity inrodents. Fitoterapia. 2002; 73(7-8): 556-64.
28. Jeong TC. Pretreatment of male BALB/c mice B-iononepotentiates thioacetamide -induced hepatotoxicity. ToxicolLett. 1999; 105(1): 39-45.
29. Lin HM, Tseng HC, Wang CJ, Lin JJ. Hepatoprotective effects Solanum nigrum Linn extract against CCl4-iduced 17oxidative damage in rats. Chem Biol Interact. 2008; 171(3): 283-293.
30. Badrish S, Nishant P. Ameliorative action of cyanobacterial phycoerythrin on CCl4- induced toxicity in rats. Toxicol. 2008; 248(1): 59-65.
31. Ahmad A, Pillai KK, Najmi AK, Pal SN. Evaluation of hepatoprotective potential of Jigrine post-treatment againstthioacetamide induced hepatic damage. J Ethnopharmacol. 2002; 79(1): 35-41.
32. Drotman R, Lawhan G. Serum enzymes are indications of chemical induced liver damage. Drug Chem Toxicol. 1978; 1(2): 163-71.
33. Ahmed B, Alam T, Varshney M. Hepatoprotective of two plants belonging to the Apiaceae and the Euphorbiaceae family. J Ethnopharmacol. 2005; 79(3): 313-6.
34. Pyo YH, Lee TC, Logendra L, Rosen RT. Antioxidant activity and phenolic compounds of Swiss chard (Beta vulgaris subspecies cycla) extracts. Food Chem. 2004; 85(1): 19-26.
35. Chattopadahyay RR. Possible mechanism of hepatoprotective activity of Azadirachta indica leaf extract:Part II. J Ethnopharmacol. 2003; 89(2-3): 217-9.
36. Yang H, Lee MK, Kim YC. Protective activities of stilbeneglycosides from Acer mono leaves against H2O2-induced oxidetive damage in primary cultured rat hepatocytes.

J AgricFood Chem. 2005; 53(10): 4182-6.
37. El-Samaligy MS, Afifi NN, Mahmoud EA. Evaluation of hybrid liposomes encapsulated silymarin regarding physical stability and in vivo performance. Int J Pharm. 2006; 319(1-2): 121-9.
38. Stickel F, Schuppan D. Herbal medicine in the treatment of liver diseases. Dig Liver Dis. 2007; 39(4): 293-304.
39. Ferre N, Camps K, Cabre M, Paul A, Joven J. Hepatic-paraoxygenase activity alterations and free radical productionin rats with experimental cirrhosis. Metabolism. 2001; 50(9): 997-1000.
40. Naik SR. Antioxidants and their role inbiological functions: An overview. Ind Drugs. 2003; 40(9): 501-12.
41. Kim YH, Kim YW, Oh YJ. Protective effect of the ethanol extract of the roots of Brassica rapa on cisplatin induced nephrotoxicity in LLC-PK1 cells and rats. Biol Pharm Bull. 2006; 29(12): 2436-41.
42. Rafatullah S, Al-Yahya M, Mossa J. Preliminary phytochemical and hepatoprotective studies on Turnip Brassica rapa L. Int J Pharmacol. 2006; 2(6): 670-73.
43. Lil JL, Stantman FW, Lardy HA. Antioxidant enzyme systems in rat liver and skeletal muscle. Influences of selenium deficiency, chronic training,and acute exercise. Arch Biochem Biophys. 1988; 263(1): 150-60.
44. Chance B, Greenstein DS, Roughton RJW.The mechanism of catalase action. 1. Steady-stateanalysis. Arch Biochem Biophys. 1952; 37(2): 301-21.
45. Hanachi P, Kua SH, Asmah R, Motalleb G, Fauziah O. Cytotoxic effect of Berberis vulgaris fruit extract on the proliferation of human liver cancer line(HepG2) and itsantioxidant properties. Int J Cancer Res. 2006; 2(1):1-9.
46. Palanivel MG, Rajkapoor B, Kumar RS, Einstein JW. Hepatoprotective and Antioxidant Effect of Pisonia aculeata L. against CCl4- Induced Hepatic Damage in Rats. Sci Pharm. 2008; 76(2): 203–215.
47. Surendarn S, Bavani Eswaran, Vijayakumar M, Rao Ch V. In vitro and in vivo hepatpprotective activity of Sissampelos pareira against carbon-tetrachloride induced hepatic damage. IJEB.2011; 49(12): 939-945.

Original Article

Protective Effect of *Berberis integerrima* Fruit Extract on Carbon-Tetrachloride Induced Hepatotoxicity in Rats

Rafiee F[1*], Heidari R[1], Ashraf H[1], Rafiee P[2]

1- Department of Biology, Faculty of Science, Urmia University, Urmia, Iran.
2- Department of Biology, Faculty of Science, Taft University, Yazd, Iran.

Received: 05 Apr 2013 Accepted: 11 Sep 2013

Abstract

Background & Objective: Hepatoprotective effect of antioxidants such as flavnoids has been demonstrated. The aim of the present study was to assess the hepatoprotective effect of the methanolic extract of Berberis integerrima fruit (MEBIF) on carbon-tetrachloride (CCL4) induced hepatotoxicity in rats.

Materials & Methods: Forty male rats were divided into 5 groups as follows: 1) normal, 2) toxicant control (CCL4 was injected intraperitoneally (1 mg/kg bw), 3&4) toxicant rats treated with MEBIF at dose 250 and 500 mg/kg bw, and 5) toxicant rats treated with silymarin. At the end of the study, all the rats were sacrificed and some biochemical parameters of serum such as Alanine Aminotransferase (ALT), aspartate aminotransferase (AST) and Alkaline Phosphatase (ALP), total proptein, total bilirubin and albumin, and concentrations of malondialdehyde (MDA), superoxide dismutase (SOD), Catalase (CAT) and FRAP (Ferric Reducing/Antioxidant Power) in liver tissue hemogenate were estimated. The Data was analyzed by one way variance analysis and Tukey's test using SPSS 21.

Results: injection of CCl4 significantly (P≤001/0) increased levels of ALT, AST, ALP, total bilirubin and MDA and decreased levels of total protein, albumin CAT, SOD (P≤ (001/0and FRAP in toxicant rats. In groups toxicant + Berberis (250&500) and toxicant + silymarin restored these changes to normal levels. Histopathological findings are cosistent with biochemical findings.

Conclusion: MEBIF have a hepatoprotective effect on CCL4- induced hepatic damage in rats and these effects might be contributed to modulation of detoxification enzymes and antioxidant and free radical scavenger effects.

Keywords: ***Berberis integerrima*, Carbon-Tetrachloride (CCL_4), Hepatotoxicity, Protective Effect, Rat**

*** Corresponding author: Rafiee Fereshteh,** Department of Biology, Faculty of Science, Urmia University, Urmia, Iran
Tel: +98 692 5222172
Email: Fr.rafiee@gmail.com